Lane Medical Library

Zur Kenntniss der Lungentuberkulose des Rindes.

Inaugural-Dissertation

zur Erlangung der Doktorwürde

unter dem Präsidium

des

Herrn Professor D^R. O. Bollinger

o. ö. Professor und Vorstand des pathologischen Instituts

der

hohen medicinischen Fakultät zu München

vorgelegt

von

Christian Schneider,

approb. Arzt und kaiserlich deutscher Marine-Assistenzarzt II. Classe.

München, 1883.

Kgl. Hof- u. Universitäts-Buchdruckerei von Dr. C. Wolf & Sohn.

Zur
Kenntniss der Lungentuberkulose des Rindes.

Inaugural-Dissertation

zur Erlangung der Doktorwürde

unter dem Präsidium

des

Herrn Professor D^R. O. Bollinger

o. ö. Professor und Vorstand des pathologischen Instituts

der

hohen medicinischen Fakultät zu München

vorgelegt

von

Christian Schneider,

approb. Arzt und kaiserlich deutscher Marine-Assistenzarzt II. Classe.

München, 1883.

Kgl. Hof- u. Universitäts-Buchdruckerei von Dr. C. Wolf & Sohn.

Digitized by the Internet Archive
in 2026

https://archive.org/details/IA40153312_0448

Die Perlſucht des Rindes wurde in der Literatur von ausgezeichneten Beobachtern ſowohl vom ätiologiſchen Standpunkte aus als auch durch eingehende pathologiſch-anatomiſche Unterſuchungen genauer Betrachtung unterzogen, hinreichend aufgeklärt und als Tuberkuloſe der ſeröſen Häute anerkannt. Die eingehendſten Arbeiten hierüber verdanken wir Virchow, Klebs und Schüppel.

Virchow[1]) läſst den Perlknoten ſich aus wucherndem Bindegewebe entwickeln, in welchem sich bald nur vergrösserte Bindegewebskörperchen, bald auch runde Kern-Zellen zeigen. Die Bindegewebskörperchen wachsen, die Kernkörperchen theilen ſich, ebenſo die Kerne und es werden bald 4—5 derſelben ſichtbar. Bei ſteter Zunahme werden die Zellen rundlich, ähnlich denen im Knochenmarke und zeigen ſpitze Ausläufer, glätten ſich jedoch oft und laſſen den abgehobenen Saum erkennen. Im weiteren Verlaufe findet Virchow im Inneren der Zellen fein granulirte Subſtanz, ſpäter Verkalkung; ähnliches will Virchow in den Lymphdrüſen des Menſchen gefunden haben, wie er denn überhaupt die ganze Neubildung als ein Lymphoſarkom betrachtet.

Im Jahre 1870 gelang es Klebs in Bern in ſeinen »Verſuchen über die Uebertragbarkeit des Turberkels«[2]) vom ätio-

[1]) Virchows Archiv B. 49. P. 47.
[2]) Virchows Archiv B. 49 P. 292.

logiſchen Standpunkte aus darzuthun, daſs die Perlſucht ihre Entſtehung demſelben Virus verdanke wie die menſchliche Tuberkuloſe. Der Perlknoten ſtellt nach Klebs nur eine beſondere Entwickelung des Tuberkels dar, welcher mit dem ſogenannten fibröſen Tuberkel des Menſchen in allen Stücken übereinſtimmt und ſich von der gewöhnlichen miliaren Form nur durch reichliches Bindegewebe unterſcheidet. Die Zuſammenſetzung aus Spindelzellgewebe kommt nur einem beſonderen Stadium der Neubildung zu.

Von hervorragender Bedeutung iſt Schüppels Arbeit über »die Identität der Tuberkuloſe mit der Perlſucht«[3]) im Anſchluſs an Klebs. Schüppel gelang es auf Grund genauer mikroskopiſcher Beobachtungen zu beweiſen, daſs die Perlſucht als diejenige anatomiſche Form zu bezeichnen ſei, in welcher beim Rinde die Tuberkuloſe auftrete; der Tuberkel iſt eine Neubildung sui generis und nicht ein Lymphom oder Lymphoſarkom. Schüppel gibt uns genaue Beſchreibung der Perlknoten der ſeröſen Häute, ihrer Entwicklung aus einer Rieſenzelle. Dieſelbe kann im Verlaufe des Wachsthums als ſolche verſchwinden, indem ſie ſich in eine Anzahl von Tuberkelzellen auflöſt. Ueber die Lungentuberkuloſe beim Rinde ſagt Schüppel nicht viel; er erkennt die Identität der Knötchen in der Lunge mit dem Tuberkel an und hält die Lungenaffektion beim Rinde untergeordnet gegenüber der Erkrankung der ſeröſen Häute; er unterſcheidet entzündliches Infiltrat und Knötchenbildung in der Lunge. Der Tuberkel liegt im interalveolären Gewebe, in der Mukoſa und Submukoſa der feineren Bronchen. Unter Schüppels Präſidium finden wir eine weitere Arbeit verfaſst von Riffel, »Beitrag zur Lungentuberkuloſe des Menſchen und des Rindes.« In ihr ſehen wir im Allgemeinen eine Beſtätigung von Schüppels obenerwähnten Entdeckungen. Intereſſant iſt, daſs Riffel in der Umgebung der kleinſten Knötchen

[3]) Virchow. Archiv B. 56. P. 38.

aufser Exfudatmaffen auch Riefenzellen in den Alveolen gefunden hat, welche er auch in einem mikroskopifchen Präparate aus verdichteten Partieen der Lunge eines tuberkulöfen Kindes bei Schüppel gefehen hat. Hering[4]) hat ebenfalls in einer Abbildung von der Lungentuberkulofe des Menfchen ähnliche vielkernige Zellen dargeftellt. Zum Schlufse weift Riffel auf die Identität der chronifchen und akuten Lungentuberkulofe hin, entgegen Buhls aufgeftellter Anficht und glaubt, dafs fich ein Parallelismus zwifchen der Tuberkulofe und anderen, namentlich krebfigen Gefchwulftarten herausftellen wird. Nach ihm verhält fich nämlich die chronifche Tuberkulofe ebenfo gut wie die akute allgemeine Miliartuberkulofe zu einem primären Käfeherd wie die metaftatifchen Krebsknoten zu der primären Krebsgefchwulft. Einen bedeutenden Schritt zur Aufklärung über die Lungenfchwindfucht des Rindes hat nach meiner Anficht Siedamgrotzky in feiner Mittheilung »Zur Kenntnifs der Lungenfchwindfucht des Rindes« gethan, über welche ich ausführlich zu berichten für nöthig erachte, da meine Arbeit an der Siedamgrotzkys fich anfchliefsen foll. Die Arbeit ift eigenartig und unterfcheidet fich vollkommen von den früheren, indem der Verfaffer den allgemein gefafsten Namen Lungentuberkulofe durch ftrikte Diagnofen in einzelne von einander getrennte Krankheitsformen zu zerlegen verfucht.

Siedamgrotzky betont, dafs über die fogenannte Lungentuberkulofe des Rindes grofse Unklarheit und Unficherheit beftehe uud die thierärztlichen Handbücher nur die Endrefultate, den Untergang des Lungengewebes in Käfemafse befchreiben. Und doch verdient gerade die Lungentuberkulofe des Rindes noch eingehendere Beachtung als die Perlfucht. Eine Statiftik über den Sitz der Tuberkulofe beim Rinde beweift diefes am deutlichften und läfst es gewifs zweifelhaft erfcheinen, dafs die Lungenaffektion beim Rinde in den Hintergrund zu treten

[4]) Studien über Tuberkulofe Taf. I, Fig. I.

hat gegenüber der Perlſucht der ſeröſen Häute. Die Statiſtik ſtammt von Adam und entnehme ich dieſelbe Siedamgrotzkys Arbeit. Adam fand unter den in der Stadt Augsburg geſchlachteten Rindern:

Jahrgang	Tuberk. d. ſeröſ. Häute	der Lungen	d. Lungen u. d. ſeröſ. Häute.
1871	13	10	41
1872	10	22	101
1873	19	23	68
1874	16	31	84
1875	16	59	102
1876	22	81	135
1877	33	92	149
Summe:	129	318	680

Hieraus iſt zu erſehen, daſs ſowohl die Lungentuberkuloſe häufiger iſt als die der ſeröſen Häute und daſs die groſse Zahl der gemiſchten Fälle auf den Gedanken hinlenken muſs, ob nicht die Lungentuberkuloſe erſt zur ſekundären Form der ſeröſen Häute geführt hat. In ſeiner Arbeit referirt Siedamgrotzky zunächſt über den Lungenbefund von geſchlachteten, Hüttenrauchs kranken Rindern im Freiberger Hüttenrauchsbezirke, woſelbſt käſige Pneumonie der Rinder ſehr viel auftrat. In Folge der Hüttenrauchseinwirkung auf den ganzen Körper und Verdauungseingeweide kamen dieſe Thiere früher zur Schlachtung und war bei denſelben die früheren Stadien der Lungenaffektion zu beobachten Gelegenheit geboten. Die pathologiſch-anatomiſchen Veränderungen, welche mit einer primären Lungentuberkuloſe abſolut nichts zu thun hatten, ergaben Bronchitis mit ihren Folgezuſtänden: Lungenblähung, Atelectaſe und Ödem, dann katarrhaliſche und endlich käſige Pneumonie. Nur bei einzelnen Thieren lieſsen ſich miliare Tuberkel und Perlknoten in der Nachbarſchaft der Lungenläppchen nachweiſen. Die mikroskopiſche Unterſuchung ergab durch zellige Infiltration

bedingte Dickenzunahme der Bronchialſchleimhaut und Ausfüllung der feineren Bronchien mit zelligen Maſsen; Zunahme des peribronchialen Bindegewebes; in den ſtärker erkrankten Lungenläppchen zeigten ſich faſt ſämmtliche Alveolen mit Epithelpfröpfen angefüllt und war Infiltration des interlobulären Bindegewebes vorhanden. Die Lungenaffektion ergab ſich demnach als die Folge einer Capillarbronchitis, als eine chroniſch katarrhaliſche, eine Deſquamativpneumonie, welche im weiteren Verlaufe zu käſiger Nekrobioſe führte und als Inhalationspneumonie aufgefaſst werden muſs.

Siedamgrotzky geht dann über auf die Betrachtung der Lungentuberkuloſe ſelbſt, bei welcher folgende Erkrankungen zu unterſcheiden ſeien:

1) Die käſige Pneumonie, bedingt durch chroniſchen Katarrh der Bronchialſchleimhaut, welcher ſich auf die Lungenbläschen fortſetzt; ſolcherlei Katarrhe ſind für verſchiedene Bezirke der Lunge von verſchiedener Bedeutung; Lungenpartien, welche die Sekretionsausſcheidung durch ihre Lage erſchweren, bieten den beſten Angriffspunkt, daher die hinteren, unteren Ränder und der mittlere Lappen, in zweiter Linie der vordere Lappen ſich ergriffen zeigen. Beſonders ſpricht die lobuläre Form der Erkrankung für den Ausgang von den Bronchen.

2) Die eigentliche Lungentuberkuloſe, miliare, diſſeminirte Tuberkuloſe, bedingt durch die Entwicklung zahlreicher, kleiner Neubildungen im geſunden Lungengewebe. Die Erkrankung iſt nicht lobulär, ſondern die ſelbſt ſchon erheblicher von Tuberkeln durchſetzten Lungenläppchen ſind noch lufthaltig und functionsfähig.

Beſonders finden ſich die Tuberkeln als kleine Neubildungen, als eine Zelleninfiltration in den Wandungen der Alveolen und Infundibula. Selten fehlt bei reiner Tuberkuloſe die Affektion der betreffenden Bronchialſchleimhaut und ſind Geſchwüre nicht ſelten.

3) Käſige Pneumonie und ſecundäre Tuberkuloſe; die

erſten Spuren von Tuberkeln findet man hier wohl ſtets auf der Pleura und zwar da, wo käſige pneumoniſche Herde ſich befinden. Erſt in zweiter Linie geſellt ſich zu den käſigen Prozeſſen die Tuberkuloſe der Lungen, am maſſigſten in der Umgebung der Käſeherde.

Siedamgrotzky unterſcheidet demnach dreierlei Prozeſſe, die bis jetzt bei der Lungenſchwindſucht zuſammengefaſst waren:

1) Die primäre Lungentuberkuloſe, welche annähernd ſo oft vorhanden iſt wie reine Perlſucht.

2) Chroniſch entzündliche Prozeſſe am beſten unter dem Titel käſige Pneumonie zuſammengefaſst.

Siedamgrotzky leitet ſie entgegen der Anſicht Buhls von einer chroniſchen Bronchitis ab und bringt die Erſcheinung in Zuſammenhang mit dem langſamen Verlauf der meiſten entzündlichen Organerkrankungen beim Rinde.

3) Gemiſchte Zuſtände, in welchen ſich der käſigen Pneumonie ſecundäre Tuberkuloſe beigeſellt hat. Die letztere iſt wie beim Menſchen durch Infektion und Reſorption von einem käſigen Herde aus bedingt. Daſs nicht überall in der Nähe von käſigen Herden Tuberkeln auftreten, dafür ſcheint nach Siedamgrotzky ein gewiſſer Flüſſigkeitsgrad der Käſemaſſe nöthig zu ſein, um dieſelbe infektiös zu machen. Wenigſtens beobachtet man die Tuberkeleruption in der Lunge und auf der Pleura am meiſten in der Nähe jener mit einer dickflüſſigen Käsmaſſe gefüllten Cavernen, dagegen äuſserſt ſparſam in der Nähe der durch indurirende Lungenentzündung zu Grunde gegangener Lungenlappen. Daſs Vererbung und Anſteckung allein die Urſache für Lungentuberkuloſe bilde, kann Siedamgrotzky nicht annehmen und glaubt, daſs jedenfalls alle Einwirkungen, welche eine Dispoſition zu ſchleichenden Entzündungen bieten, von Einfluſs ſind.

In der weiteren Literatur iſt von Bedeutung ein Bericht

Bollingers[5]), in welchem er am Beginne die Stellung der Rindstuberkuloſe zur menſchlichen Tuberkuloſe beſpricht. Nach Bollinger zeigt die erſtere allerdings ein polymorphes Bild, indem die tuberkulöſen Veränderungen beim Rind theils in Form des charakteriſtiſchen Militartuberkels, theils als ſarkomartige Neubildungen meiſt mit entzündlichen Prozeſſen combinirt, endlich in Form der tuberkulöſen und käſigen Entzündung auftreten. Als wichtiges Kriterium für die anatomiſche Diagnoſe ſtellt Bollinger den Miliartuberkel der Lymphdrüſen auf, der beim Rinde makroskopiſch überaus deutlich und charakteriſtiſch auftritt. Im Allgemeinen kann die Rindstuberkuloſe als eine der menſchlichen Tuberkuloſe durchaus homologe Krankheit bezeichnet werden. Das Jahr 1880 brachte ein Referat von Klebs über zwei Arbeiten Zieglers. Während letzterer in ſeiner erſten Arbeit »Ueber die Herkunft der Tuberkelelemente mit beſonderer Berückſichtigung der Rieſenzellen« mittelſt der Plättchenmethode darzuthun verſucht, daſs der Tuberkel als die Folge eines lokalen Reizzuſtandes, als eine lokale Entzündung mit Neigung zur Nekroſe aufzufaſſen ſei, gibt er in ſeiner weiteren Arbeit über »Tuberkuloſe und Schwindſucht« die Wahrſcheinlichkeit zu, daſs die progreſſiven, tuberkulöſen Erkrankungen durch Organismen bedingt worden; aber Ziegler will warten bis die beſonderen Pilzformen nachgewieſen ſind, bevor er die Spezifität derſelben anzuerkennen geneigt iſt. In ſeinem Referat hierüber betont Klebs, daſs man nicht ſein Urtheil ſuſpendiren dürfe, bis alle optiſchen Schwierigkeiten überwunden ſind. Durch das Experiment ſei es bewieſen, daſs ein proliferationsfähiger Körper, alſo ein Organismus der Träger des Giftes iſt. Das Jahr 1880 brachte Cohnheims ausgezeichnete Arbeit über die Tuberkuloſe; wenn letztere vorzüglich ätiologiſche Arbeit

[5]) Bollinger: Ueber künſtliche Tuberkuloſe, erzeugt durch den Genuſs der Milch tuberkulöſer Kühe. Aerztl. Intelligenz-Blatt 1879.

auch nicht direkt in mein Thema eingreift, das ſich hauptſächlich hiſtiologiſchen Unterſuchungen zuwenden ſoll, ſo geſtatte ich mir doch auf dieſelbe [6]) näher einzugehen, als zu wichtig und den jetzigen Stand der Tuberkuloſe bis auf Kochs gleich zu erwähnende Mittheilungen klarlegend. Cohnheim ſagt, daſs das Vorhandenſein von Rieſenzellen, welche man in vielen ſyphilitiſchen und lupöſen Knötchen ebenſowenig wie in den echten Tuberkeln vermiſſe, nicht abſolut für Tuberkuloſe ſpreche, ſondern lediglich die aus ſpezifiſcher Urſache hervorgegangene Verkäſung und das aus derſelben ſpezifiſchen Urſache hervorgegangene Knötchen. Die anatomiſche Definition reiche für den Tuberkel und die Tuberkuloſe nicht mehr aus, ſie habe der ätiologiſchen — dem Experiment — weichen müſſen. Wer von der paraſitären Natur der infectiösen Virusarten überzeugt ſei, der werde an der corpusculären Beſchaffenheit auch des tuberkulöſen Giftes nicht zweifeln und deſshalb mit Sicherheit erwarten, daſs in einer hoffentlich nicht zu fernen Zukunft im Innern der Tuberkelknötchen und der ſcrophulöſen Produkte der Nachweis jener ſpecifiſchen corpusculären Elemente gelingen werde. Ueberall da wo das tuberkulöſe Virus hinkömmt und längere Zeit beſteht, entſtehe ein tuberkulöſes oder ſcrophulöſes Produkt, wo Tuberkelvirus eingeimpft werde, dort bilde ſich auch zuerſt der Tuberkel. Bei der Beſprechung der Miliartuberkuloſe weiſt Cohnheim darauf hin, daſs er bei der jetzigen Anſchauung der Tuberkuloſe als Infectionskrankheit die lebhaft discutirte Aufſtellung Buhls, daſs die miliare Tuberkuloſe immer einen primären Käſeherd bedinge, als bedeutungslos erachten müſse, da der Käſeherd nur dann mit der Tuberkuloſe in Verbindung gebracht werden würde, wenn er ſelbſt ſchon ein Produkt des Virus iſt. Es handle ſich darum, woher es komme, daſs das Virus in ſo kurzer Zeit ſo ungemein zahlreiche Knötchen hervorgerufen hat, und ſucht den Grund darin, daſs groſse

[6]) Die Tuberkuloſe vom Standpunkt der Infektionslehre. Leipzig 1880.

Mengen des Virus ſehr raſch in die Säftecirculation gelangen. Eine eigenthümliche Form bildet die ſogenannte «lokale Tuberkuloſe», bei welcher die Krankheit nur auf ein oder ſehr wenige Organe beſchränkt iſt, z. B. die fungös-tuberkulöſe Gelenkentzündung. Nach Cohnheim beſteht eine Analogie zwiſchen Syphilis und Tuberkuloſe; das ulcus ſpecificum ohne ſecundäre Erkrankung des Körpers, in der Regel alſo der weiche Schanker, entſpricht der lokalen Tuberkuloſe z. B. der fungöſen Gelenktuberkuloſe, während die conſtitutionelle Syphilis dem correſpondirt, was wir unter der gewöhnlichen mehr oder weniger allgemeinen Tuberkuloſe verſtehen und was wir ſicherlich mit ebenſo gutem Recht als conſtitutionelle Tuberkuloſe bezeichnen könnten. Die tiefe Analogie zwiſchen der Tuberkuloſe und Syphilis betont Cohnheim um eines Geſichtspunktes willen — das iſt die Frage der Anſteckungsfähigkeit der Tuberkuloſe — am Schlusse ſeiner Arbeit nochmals nachdrücklich. Ueber die Identität der Tuberkuloſe und Perlſucht finden wir noch eine neuere Schrift von Carl Fleiſchmann[7]). Derſelbe glaubt annehmen zu müſſen, daſs ein durchgreifender hiſtologiſcher Unterſchied zwiſchen den Perlſuchtknoten und den tuberkulöſen Neubildungen, namentlich denen der ſeröſen Häute, nicht beſtehe und daſs an der Identität der Perlſucht und der Tuberkuloſe feſtzuhalten ſei. Eine groſse Differenz beſtehe in der Neigung zu Verkalkungen, inſoferne bei der Perlſucht dieſe Neigung groſs, bei der Tuberkuloſe aber äuſserſt gering iſt; doch könne dieſes wohl in beſonderen Ernährungsverhältniſsen der Rinder begründet ſein und ſei von keiner weſentlichen Bedeutung. Im Uebrigen finden wir in Fleiſchmanns Arbeit nur eine Beſtätigung der Anſchauung Schüppels; vom mikroskopiſchen Standpunkte aus betont Fleiſchmann für die Aehnlichkeit zwiſchen Tuberkuloſe und Perlſucht als beſonders

[7]) Fleiſchmann, «Sind Tuberkuloſe und Perlſucht identiſche Krankheitsproceſse?» (1881.)

ſprechend die maſſenhafte Neubildung von Bindegewebe, welche bei erſterer zuweilen, bei letzterer aber conſtant auftrete. Den Schluſs, und wir dürfen ſagen den Glanzpunkt in der Literatur über die Tuberkuloſe bildet Koch's[8]) hochintereſsante Arbeit über «die Aetiologie der Tuberkuloſe». Koch iſt es nach vielen mühſamen Experimenten und Färbemethoden gelungen, das von Cohnheim in oben genannter Arbeit ſo heiſs erſehnte und von anderen Beobachtern — Klebs — als beſtimmt vorausgeſagte ſpecifiſche, infectiöſe Element in Form von ſtäbchenförmigen Bacillen bei tuberkulöſer Erkrankung und perlſüchtigen Rindern zu entdecken, durch Färbemethode ſichtbar zu machen und was das Wichtigſte iſt, den gefundenen Pilz weiter zu züchten, zu iſoliren und mit den gezüchteten Bacillen neue Tuberkuloſe zu erzeugen. Koch färbt mit Metylenblau-Löſung und ſpült mit Veſuvionlöſung ab; die Löſung muſs alkaliſch reagiren. Die hiemit ſichtbar blaugefärbten Tuberkelbakterien beſchreibt Koch als von ſtäbchenförmiger Geſtalt, ſehr dünn und ein viertel bis halb ſo lang als der Durchmeſſer eines rothen Blutkörperchens. Auffallend ſoll ihre Aehnlichkeit mit den Leprabacillen ſein. An allen Punkten wo der Tuberkelprocess in frischem Entſtehen und in lebhaftem Fortſchreiten begriffen iſt, ſind die Bacillen in groſser Menge vorhanden. Iſt der Höhepunkt der Tuberkeleruption überſchritten, ſo werden auch die Bacillen ſeltener und können vollſtändig verſchwinden. Die Bacillen liegen hauptſächlich in den Rieſenzellen und bilden den Grund für das Entſtehen derſelben. Bei der Vorlegung ſeines Materials, das er auf Bacillen bei Menſch und Thier unterſuchte, beſchreibt Koch auch zehn Fälle von Perlſucht mit verkalkten Knoten in den Lungen. In ſämmtlichen Fällen finden ſich die Bacillen und zwar vorwiegend im Innern von Rieſenzellen, welche in dem die kalkigen Maſſen umſchlieſsenden Gewebe

[8]) Koch, «Die Aetiologie der Tuberkuloſe»; Berliner kliniſche Wochenſchrift (1882).

ſich befinden. Die Vertheilung iſt meiſt eine ſolch' gleichmäſsige, daſs kaum eine Rieſenzelle zu finden iſt, welche nicht Bacillen in mehr oder weniger groſsen Anzahl umſchlieſst. Auch in den Bronchial- und Meſenterialdrüſen konnten die Pilzformen nachgewieſen werden. Bei drei weiteren Fällen, in welchen die Rindslungen glattwandige, mit dickbreiiger, käſeartiger Maſſe gefüllte, kuglige Knoten enthielten und welche als bronchiektatiſche Herde beſchrieben und nicht zur Tuberkuloſe gezählt werden, fand Koch ebenfalls Rieſenzellen und in dieſen Tuberkelbacillen. Auf Grund ſeiner zahlreichen Beobachtungen hält es Koch für erwieſen, daſs bei allen tuberkulöſen Affectionen des Menſchen und der Thiere conſtant die als Tuberkelbacillen bezeichneten Bakterien vorkommen und es gelte nun feſtzuſtellen, daſs die Tuberkuloſe eine durch die Einwanderung von Bacillen veranlaſste und durch das Wachsthum und die Vermehrung derſelben bedingte paraſitäre Krankheit ſei. Zu dieſem Zwecke muſsten die Bacillen vom Körper iſolirt und ſolange in Reinkulturen fortgezüchtet werden, bis ſie von jedem etwa noch anhängenden, dem thieriſchen Organismus entſtammenden Krankheitsprodukt befreit ſind und ſchlieſslich durch Uebertragung der iſolirten Bacillen auf Thiere das gleiche Krankheitsbild der Tuberkuloſe erzeugt werden. Dies gelang Koch mittelſt auf Blutſerum angelegter Bacillencolonien und Isolirung von Reinkulturen in einer groſsen Menge von Verſuchen, welche unter den beſten Cautelen und unter Zuhülfenahme von Controlthieren überall poſitives Reſultat ergaben. Die Bacillen wachſen nur bei einer Temperatur zwiſchen 30^0 und 41^0C., können alſo nur im thieriſchen Organismus leben, ſind ächte Paraſiten.

Aber nicht nur in den Organen ſelbſt, auch in den sputis der Phthiſiker fand Koch zahlreiche Bacillen und erzeugte wieder mit denſelben ebenſo ſicher Tuberuklose bei Thieren als wie nach Impfung mit Miliartuberkeln. Auch eingetrocknetes Sputum behält ſeine Virulenz (bis vier Wochen) und ist

demnach wohl anzunehmen, dafs durch verſtäubte Sputa auf dem Wege der Inhalation wieder Tuberkuloſe erzeugt werden kann. Sehr der Beachtung verdient das langſame Wachsthum der Tuberkelbakterien, welches höchſt wahrſcheinlich bewirkt, dafs die Bacillen nicht, wie beiſpielsweiſe die Milzbrandbacillen, welche ungemein ſchnell wachſen, von jeder beliebigen kleinen Verletzung aus zu inficiren vermögen. Die Bacillen müſsen alſo Zeit haben, um ſich einniſten zu können. Daher iſt es erklärlich, dafs kleinere Verletzungen bei Sectionen von Tuberkulöſen nicht wieder Tuberkuloſe hervorrufen; die Bacillen finden hier keine Zeit, keinen geeigneten Boden zur Entwickung, werden eliminirt, ehe ſie ſich weiter entwickeln können. Ebenſo muſs man annehmen, dafs die bei Inhalation in die Lunge gelangenden Tuberkelpilze bei geſunder Lunge keine Bedingung für das Haftenbleiben dortſelbſt finden, ſondern ſtagnirendes Sekret, oder Entblöſsung der Schleimhaut von Epithel etc. vielleicht die Infektion ermöglichen. Sonſt müſste ja Alles infektiös werden, was ſich in der Umgebung Tuberkulöſer aufhält. Wollen wir alſo das Gebiet der Tuberkuloſe möglichſt beſchränken, ſo müſsen alle Quellen, aus denen der Infektionsſtoff flieſst, ſo viel es in menſchlicher Macht liegt, verſchloſſen werden. Eine Haupt-Quelle bietet gewiſs das Sputum der Phthiſiker, eine andere unzweifelhaft die Tuberkuloſe der Hausthiere, in erſter Linie die Perlſucht. Da die Perlſucht als identiſch mit der Tuberkuloſe bewieſen iſt, ſo iſt gewiſs durch den Genuſs von Fleiſch oder Milch perlſüchtiger Rinder für tuberkulöſe Erkrankung groſse Gefahr gegeben, insbeſondere da das Uebergreifen tuberkulöſer Prozeſse auf die Milchdrüſe der Kuh von Thierärzten nicht ſelten beobachtet worden iſt. Wir müſsen alſo Tuberkuloſe und Perlſucht nach Koch's Arbeit als eine exquiſite Infektionskrankheit betrachten.

Angeregt von meinem verehrten Lehrer Herrn Profeſſor Bollinger und im Anſchluſs an Siedamgrotzky's Arbeit habe ich es mir zur Aufgabe geſetzt, die Lungenaffektionen

der mit Perlſucht behafteten Rinder vom pathologiſch anatomiſchen Standpunkte aus weiter zu verfolgen. Meine Unterſuchungen erſtrecken ſich auf genaue makroskopiſche und mikroskopiſche Beobachtungen erkrankter Lungen perlſüchtiger Rinder. Das Material hierzu wurde mir durch die Güte der Herren Direktor Röbl und Thierarzt Strobel aus dem ſtädtiſchen Schlachthauſe zu München, in welchem zahlreiche Fälle zur Schlachtung kamen, in liebenswürdiger Weiſe zur Verfügung gestellt. Die lange in Alkohol gehärteten, zur mikroskopiſchen Unterſuchung zurückgelegten Stücke wurden mittelſt des Mikrotoms in feine Schnitte zerlegt und hiebei beſonders Stellen berückſichtigt, bei welchen Neubildung und entzündliches Infiltrat zuſammen oder getrennt bereits makroskopiſch nachgewieſen werden konnten. Ein exquiſiter Fall von ſecundärer Tracheltuberkuloſe wurde ebenfalls verwandt.

Bevor ich zum Thema ſelbſt übergehe, halte ich eine kurze Skizzirung der normalen Hiſtiologie der Rindslunge, welche ich aus Sussdorfs Arbeit »Ueber die Lungenſeuche des Rindes« entnommen habe, für angezeigt und laſſe zugleich eine Zeichnung des normalen Alveolargerüſtes einer geſunden Rindslunge folgen. (Tafel I.)

Die Rindslunge zeigt eine ſtärkere Lappung wie die des Pferdes, links meiſt drei, rechts vier bis fünf deutlich getrennte Lappen; der hinterſte iſt ſtets der gröſste. Die vorderen Lappen ſind durchgängig kleiner, von mehr oder weniger keilförmiger Geſtalt und von 3 reſp. 4 Kanten und Flächen begrenzt. Sie ſind durch ſcharfe Einſchnitte abgegrenzt und hängen hauptſächlich durch die mit einander verwachſene Pleura zuſammen. Die Lungenwurzel hat ihre Lage auf der medialen Fläche in der Gegend der Grenze zwiſchen Mittel- und Hinterlappen; der hier eintretende Bronchus gibt ſehr bald entſprechende Aeſte für die vorderen Lappen ab, welche im rechten Winkel gegen die Richtung des Bronchus ſich einſenken. Der vorderſte Lappen enthält gewöhnlich einen

beſonderen Bronchus; die rechte Lunge iſt die gröſste. Die einzelnen kaſtanien- bis kirschkerngrossen Lobuli ſind abgegrenzt durch feines, leicht verſchiebbares, weitmaſchiges Zellgewebe. Dieſelbe Gewebsmaſſe begleitet auch die Bronchialverzweigungen und Gefäſse; andererſeits werden wieder gröſsere und kleinere Lobuli vereinigt durch breitere Bindegewebszüge von den anderen abgeſondert. Das Mikroskop läſst an den feineren Bronchialverzweigungen 1) eine aus weitmaschigem Faſergewebe beſtehende Bronchialſcheide, 2) eine longitudinale und circuläre Muskelſchicht und 3) die Mukoſa mit zahlreichen, hohen Falten erkennen, in deren Baſis sich elaſtiſche Fasern und muskulöſe Gebilde befinden. In den feinſten Bronchiolis ſehen wir keine Faltenbildung, die Muskularis bildet eine Lage mit der Mukoſa und elaſtischen Beſtandtheilen und verſchlingt ſich zu unregelmäſsig durch einander laufenden Fasern. Gegen die Infundibula zu wird das hohe Flimmer-Epithel zum kubiſchen Pflaſterepithel. In den Infundibulis hat man die elaſtiſche Membran und die circuläre Muskelſchicht zu unterſcheiden. Die Lungenalveolen ſelbſt ſind kleiner wie beim Menſchen und iſt die ſehr feine Alveolarwand von einer entſprechenden Menge elaſtiſcher Faſern durchzogen. Die Alveolen haben ziemlich groſse, platte Epithelzellen. Das reſpiratoriſche Capillarnetz iſt ſo dicht, daſs der Durchmeſſer ſeiner Lücken noch kleiner iſt, als der Durchmeſſer der Capillaren und daſs die Maſchen zuweilen von dem rundlichen Kern der Alveolenepitheln ausgefüllt werden. Die Maſchen des Zellgewebes ſind nach Sussdorf als Lymphbahnen aufzufaſsen. Nach dem Baue der Rindslunge, bei den hohen Falten der Schleimhaut und dem engen Lumen der Bronchen iſt demnach jedenfalls die Bedingung für Atelectaſe und etwaige andere auf Verſchluſs der Luft zu und abführenden Röhren zurückzuführende Vorgänge in hohem Grade gegeben. Regionen, wo hauptſächlich Bedingungen für Tuberkuloſe etc. liegen, ſind die hinteren, unteren Ränder und der mittlere Lappen, da hier der Athmungsproceſs

ein geringerer und die Expectoration eine beſchränktere iſt. Es wird ſich demnach die ſogenannte Gattungsdispoſition, die Neigung zu langſamen Verlauf der Erkrankungen, zur Produktion zellenreicher und waſſerarmer Exſudate auf anatomiſche Conſtitutionsanomalie zurückführen laſſen.

Meine Unterſuchungen erſtrecken ſich auf 25 Lungen tuberkulöſer Rinder; das Alter der geſchlachteten Thiere wurde nach der Gröſse der Lungen taxirt.

I. Fall: Anatomiſche Diagnoſe: Reine Pleura-Tuberkuloſe mit ſecundärer Infektion der Lymphdrüſen. Lunge vollſtändig normal. — Jüngeres Thier.

Perlſucht der Pleura auf beiden Lungen namentlich rechts, hauptſächlich am unteren ſcharfen Rande der rechten Lunge. Die Perlknoten in Reihen und Schnüren geordnet, meiſtens ſtecknadel- bis hanfkorngroſs, die gröſsten Linſen bis Erbſen groſs. Die Mehrzahl der Perlknoten in centraler Verkäſung, an einzelnen Stellen vorgeſchrittene käſige Degeneration. Lungengewebe vollſtändig frei in allen Theilen, nur durch zahlreiche feinſte Ecchymoſen fein röthlich geſtempelt. Bronchien und Trachea vollſtändig normal. Bronchialdrüſen geſchwellt und an einzelnen Stellen mit linſen- bis erbſengroſsen, trübgelblichen, käſigen und theilweiſe kalkigen Tuberkeln durchſetzt.

Mikroskopiſche Unterſuchung wurde nicht vorgenommen.

II. Fall: Anatomiſche Diagnoſe: Tuberkuloſe der Pleura; Käſige Pneumonie; Atelectaſe und Cirrhoſe des Lungengewebes mit cirumſcripter Desſquamativ-Pneumonie; käſige und bindegewebige Peribronchitis; Bronchitis; Tuberkuloſe (miliare) der Lunge und ſecundäre der Lymphdrüſen; Trachealgeſchwür (tuberkulöſes). — Erwachſenes Thier. — Vordere Theile fehlen.

Rechts auf der Pleura ganz vereinzelte fungöſe, leicht plattgedrückte, nahezu halb haſelnuſsgroſse, conglomerirte Tuberkel. Dieſe Knoten ſitzen auf geſundem Lungengewebe und ſind in mäſsiger Verkäſung. Im Lungengewebe ſelbſt ſitzt eine ziemliche Zahl erbſen- bis haſelnuſsgroſser, käſiger Knoten.

In der Umgebung der gröfseren finden fich öfters kleinere hanfkorn- bis nahezu erbfengrofse Tochterknoten. In den hinteren Partieen hühner- bis gänfeeigrofse ähnliche befchaffene Herde. In der Mitte der gröfseren Herde häufig fchleimige Mafsen, die direkt mit einem Bronchus communiciren. An einzelnen Stellen fieht man frifchere und jüngere Herde, die makroskopifch in der Umgebung gröfserer Bronchen den Eindruck käfiger Peribronchitis machen. Aehnliche Knoten auch in der linken Lunge, doch in geringerer Zahl und in weniger vorgefchrittenem Stadium. Die Trachea und Bronchen namentlich rechts enthalten reichliche Mafsen von fchleimigem Eiter mit käfigen Brocken vermifcht. Im Hauptbronchus der rechten Lunge nahe der Bifurcation ein nahezu 50 Pfennigftück grofses Gefchwür mit granulirtem Grunde. Das Ganze über die Oberfläche etwas prominirend. Lymphdrüfen meift entfernt; einige erhaltene zeigen kleinere und gröfsere käfige Knoten. Einzelne Echinococcusblafen in der Nähe der käfigen Herde.

Die mikroskopifchen Schnitte (12)[1]) wurden durch kleinfte und gröfsere fubpleurale frifche käfige Knoten und deren Umgebung geführt und wurden feinfte Bronchenftämme hiebei getroffen, um fowohl das Verhalten der Knoten als deren Einfluss auf Gewebe und Bronchen zu beobachten.

Die Präparate ergaben zwei vollständig getrennte Bilder. In vieren zeigte fich vornehmlich Neubildung, Tuberkelbildung, in den übrigen Präparaten jedoch trat die entzündliche Form des Gewebes, der Bronchen abfolut in den Vordergrund. Die Knoten waren der Mehrzahl nach in der Mitte bereits verkalkt, theils zerfallen, ftructurlos, zeigten am Rande jedoch noch zelligen Bau und wenige Riefenzellen; ein kleinerer, jüngerer Knoten hatte den auffallend fchönen Bau eines Rundzellenfarkoms. Tuberkel fanden fich fehr fpärlich in das alveoläre Bindegewebe eingeftreut mit deutlichen Riefenzellen. Conglomerirte Tuberkel mit zahlreichen Riefenzellen waren in einem Präparate in der Wand eines Bronchus fehr fchön zu fehen. Ebenfo die progreffige Wucherung eines grossen, nekrotifchen, käfigen Knotens in das angrenzende Lungengewebe. Die nächfte Umgebung der Knoten zeigte fich durchgängig, mit Ausnahme eines Falles, wo nur geringe fubakute, entzündliche Wucherung im Bindegewebe zu finden

[1]) Zur Färbung der Schnitte wurde Karmin-, Saffranin-, Shakefpeare- und Noris- und Bismarkbraunlöfung benützt. Die befte Färbung an Kern- und Doppelfärbung ergab weitaus Shakefpeare und Noris; fehr fchöne Präparate ergaben Saffranin und Bismark.

war, deutliche Verdichtung und Verbreiterung des alveolären Gerüftes (I. Stadium der Cirrhofe), das Gewebe comprimirt, die Alveolen zufammengedrückt, oft mit zahlreich abgefchürften Epithel gefüllt; circumfcripte beginnende, parenchymatöfe Pneumonie. Das übrige von den Knoten entferntere Gewebe war ebenfalls krankhaft verändert. Aufser Bindegewebszunahme und Cirrhofe ebenfalls circumfcripte, oft nur 6—7 Alveolen umfaffende Desquamativ-Pneumonie; Ausfüllung der Alveolen mit Epithel, die Pleura oberhalb der Knoten zellig infiltrirt verdickt. Die Bronchen hatten die ftärkfte Veränderung aufzuweifen; faft alle waren in ihrem Lumen erweitert, mit eitrigem Sekret vollgepfropft. Ihre Wandungen zeigten bindegewebige Wucherung (Taf. I. Fig. 2.), in einem Falle Hypertrophie der Muskularis. Die Bronchen felbft durch den Druck der Neubildung und der Bindegewebszunahme comprimirt, theils collabirt. Bindegewebige und käfige Peribronchitis, Bronchitis. Eine auffallende Erfcheinung bildeten in fünf Präparaten grofse, dunkle, ftark tingirte, rund-ovale Zellen mit grofsem Kerne und Spuren von Pigment, die durch ihre dunkle Färbung gegenüber der Präparatfarbung fich fcharf abheben (fowohl bei Bismark-, wie Shakefpeare- und Noris-Färbung). Die Zellen liegen unregelmäfsig geordnet, befonders in dem zugenommenen peribronchialen, interlobulären und interalveolären Bindegewebe (Taf. II), liefsen fich jedoch nicht in allen Schnitten, fondern nur in vier, dort aber in gleicher Schärfe bei verfchiedener Färbung nachweifen.

III. Fall: Anatomifche Diagnofe: Beginnende käfige Tuberkulofe beiderfeits; Lobuläre käfige Pneumonie; Cirrhofe (letztes Stadium) des Lungengewebes; Desquamativ-Pneumonie; Atelectafe; Bindegewebige Peribronchitis; Tuberkulöfe und purulente Bronchitis. — Erwachfenes Thier. —

Auf der Pleura rechts einige gröfsere, fchwammige, conglomerirte, grau-faftige Tuberkel (geftielte Perlknoten), welche im Inneren nur geringgradige Verkäsung zeigen. Das Lungengewebe in den mittleren und vorderen Partieen links im Umfange einer doppelten Mannesfaufl von dicht gedrängten, lobulären, käfigen Herden durchfetzt, welche die Oberfläche grob-höckerig erfcheinen laffen und beim Einfchneiden sich als vollftändig verkäft und an einzelnen Stellen erweicht erweifen. Die übrigen Theile der linken Lunge faft vollftändig frei; in der rechten

finden ſich ebenfalls in den mittleren und unteren Partieen ähnlich beſchaffene, lobulär-käſige Herde, deren Oberfläche jedoch mit den bereits erwähnten conglomerirten Perlknoten beſetzt erſcheint. In den gröſseren Bronchen einzelne bis Hanfkorn groſse, in beginnendem Zerfall begriffene Tuberkel. Auſserdem Schleim und Eiter in mäſsiger Menge. Bronchialdrüſen fehlen.

Die mikroskopiſchen Schnitte wurden durch kleinere, lobulär geordnete Herde und deren Umgebung an fünf verſchiedenen Stellen geführt.

Die Knoten waren in erhöhterem Zerfalle begriffen wie vorher und lieſsen zelligen Bau kaum mehr am Rande erkennen; friſche Tuberkel, Rieſenzellen konnten nicht nachgewieſen werden. Dagegen zeigte ſich das die Knoten umgebende Gewebe wieder in erhöhtem Stadium der interalveolären, bindegewebigen Wucherung — letztes Stadium der Cirrhoſe — mit faſt vollſtändiger Hepatiſation des Gewebes. Die Alveolen waren zum Theil obliterirt, theils mit zerfallenem Epithel vollgepfropft und comprimirt. Zwei Präparate zeigten wieder die im vorhergehenden Falle beſchriebenen, eigenthümlichen Zellen in gleicher Anordnung und Form. Peribronchitis war weniger ausgeſprochen.

IV. Fall: Anatomiſche Diagnoſe: Subakute tuberkulöſe Pleuritis; lobuläre und ſublobuläre käſige Pneumonie; Atelectaſe des umgebenden Gewebes; eitrige Bronchitis. — Aelteres Thier. —

Auf der linken Pleura eine ziemlich diffuſe, rahmartige Bindegewebswucherung mit zahlreich eingeſtreuten Miliartuberkeln. Aehnlich verhält ſich die Pleura rechts. In der Lunge links, namentlich in den vorderen, mittleren und oberen Partieen ziemlich zahlreiche, lobuläre und ſublobuläre, käſige, theilweiſe erweichte Knoten. Dazwiſchen atelektatiſches und leicht cyanotiſch gefärbtes Lungengewebe. In der rechten Lunge nur mehr vereinzelte erbſen- bis haſelnuſsgroſse lobuläre Herde. Bronchen und Trachea frei; Inhalt etwas ſchleimiger Eiter. Bronchialdrüſen fehlen.

Zwei mikroskopiſche Schnitte wurden durch einen kleineren käſigen Knoten mit Umgebung an verſchiedenen Stellen geführt. Dieſelben ergaben nichts bemerkenswerthes.

V. Fall: Anatomiſche Diagnoſe: Tuberkuloſe der rechten Pleura; käſige lobuläre und ſublobuläre

Pneumonie; Desquamativ-Pneumonie; Lungen-Cirrhoſe mit hypertrophiſchen Bronchiaktaſien (akut. und chron.); Bindegewebige Peribronchitis (akut. und chron.); Eitrige Bronchitis. — Erwachſenes Thier. —

Linke Lunge zeigt normale Pleura, nur an einzelnen Stellen unter derſelben hanfkorn- bis kirſchkerngroſse, ſehr ſparſame, käſige Einlagerungen. Im zungenförmigen Vorderlappen ein welſchnuſsgroſser, käſiger Knoten und von dieſem aus nach Auſsen und Vorne im Umfange eines halben Hühnereies das Gewebe friſch ſublobulär infiltrirt. Die Schnittfläche grob granulirt, nur aus ſtecknadelkopf- bis hanfkorngroſsen grauen und ziemlich derben Knötchen zuſammengeſetzt, welche feine gelbliche Einlagerungen, beginnende Verkäſung erkennen laſsen. Die rechte Lunge zeigt nur auf der Innenfläche des Innenlappens einzelne fungöſe, plattgedrückte Perlknoten, welche ſich direkt aus käſig hepatiſirtem Lungengewebe erheben. Der gröſste Theil des Hinterlappens im Umfange eines Mannskopfes in lobulärer, vorgeſchrittener Verkäſung. Einzelne Lobuli hühner- bis gänſeeigroſs. Alle von einander getrennt durch derbe, milchweiſse Bindegewebszüge. An der Grenze gegen das geſunde Lungengewebe hin, graue, friſch infiltrirte, bis kirſchkerngroſse Knoten, die Spuren der beginnenden Verkäſung erkennen laſsend. Trachea und Bronchen enthalten eine mäſsige Menge Schleim; keine Geſchwüre. Bronchialdrüſen fehlen.

Die Schnitte wurden durch friſch infiltrirte Umgebung eines groſsen käſigen Knotens gegen das geſunde Lungengewebe hin geführt; ein Knoten wurde hiebei nicht mehr getroffen. Das infiltrirte Lungengewebe zeigte theils friſche pneumoniſche Infiltration, theils chroniſche interalveoläre Verdichtung und Wucherung. Die Alveolen zum Theil mit Epithel gefüllt; ſtark ausgebildete bindegewebige Peribronchitis, eitrige Bronchitis. Die feineren Bronchen mit theilweiſe zerfallenen Eiterzellen gefüllt. In höherem Maſse wie bei den anderen Präparaten machte ſich beſonders bei Saffranin-Färbung das maſſenhafte Auftreten der erwähnten Zellen, beſonders in der Umgebung der Bronchen und im interalveolären Gewebe bemerkbar. Tuberkel, Rieſenzellen wurden nicht aufgefunden.

VI. Fall: Anatomiſche Diagnoſe: Beiderſeits bindegewebige Pleuritis; lobuläre und diffuſe käſige Pneumonie; Lungencirrhoſe mit Bronchiektaſien; eitrige Bronchitis. — Jüngeres Thier. —

Pleura beiderſeits normal, an einzelnen Stellen entſprechend gröſseren Lungeninfiltrationen milchig getrübt und verdickt. Im mittleren und vorderen Theil der linken Lunge ungefähr in der Ausdehnung eines Kindskopfes dicht an einander liegende welſchnuſs- bis gänſeeigroſse mit käſigen, trübgelblichen Maſſen gefüllte Knoten und Höhlen, von denen die gröſsten deutlich als Bronchiektaſien erkennbar ſind; ſämmtliche Herde von derben Bindegewebskapſeln umgeben. In den gröſseren Bronchen groſse Mengen von käſigen und ſchleimigen Produkten. Im Hinterlappen der rechten Lunge ein über kindskopfgroſser, mit eingedickt ſchleimig-käſigen Maſſen gefüllter Herd. Das Ganze von einer dicken Bindegewebskapſel umgeben. Im Mittellappen der rechten Lunge fernerhin ein kindskopfgroſses, ähnlich beſchaffenes, aus lobulären, käſigen Herden beſtehendes Infiltrat. In den Bronchen ähnlicher Inhalt wie links, nur geringer. Bronchialdrüſen fehlen.

Die mikroskopiſche Unterſuchung wurde nicht vorgenommen.

VII. Fall: Anatomiſche Diagnoſe: Beiderſeits tuberkulöſe Pleuritis; rechts noch fibrinöſe. Miliartuberkuloſe der Lunge; Käſige Pneumonie; Croupöſe Pneumonie; Lungen-Cirrhoſe; Bindegewebige Peribronchitis; Käſige Tuberkuloſe der Bronchialdrüſen. — Jüngeres Thier. —

Auf der Pleura beiderſeits, namentlich aber rechts eine mäſsige Zahl grau-geblich ausſehender, hanfkorn- bis haſelnuſsgroſser, conglomerirter Perlknoten in mäſſiger Verkäſung und beginnender Verkalkung, eingebettet in zartes, ſparſames Bindegewebe. Lungengewebe enthält nur vereinzelte ſubpleural gelegene hanfkorngroſse Knoten. Am hinteren Ende der rechten Lunge ein ziemlich friſcher, nahezu hühnereigroſser, grob granulirter Knoten, der auf der Schnittfläche eine auffallende Aehnlichkeit mit Perlknoten zeigt. Im Innern punktförmige Verkäſung und Verkalkung, gegen das geſunde Gewebe zu friſche über Stecknadelkopf groſse, dicht conglomerirte Knötchen. In der linken Lunge ein pflaumengroſser, käſiger, kalkiger Herd abgekapſelt, in der Umgebung kleinerer, käſiger Knötchen. Eine noch vorhandene Bronchialdrüſe zeigte partielle Verkäſung und Verkalkung; gröſsere Bronchen und Trachea frei. Die 20 mikroskopiſchen Schnitte gehen durch lobulär infiltrirtes Gewebe in der Nähe eines groſsen Perlknoten auf der Pleura und die Umgebung des Infiltrates bis in geſundes

Lungengewebe. Auch hier wieder haben wir es hauptſächlich mit entzündlichen Erſcheinungen zu thun. Hochgradige parenchymatöſe Verdickung mit ſecundärer Verkleinerung der Alveolen, chroniſche, interalveoläre und peribronchitiſche, diffuſe Bindegewebszunahme und Verdickung mit Verbreiterung des Gerüſtes; zugleich interſtitielle, interlobuläre Verdichtung längs der gröſseren Gefäſſe und Bronchen; in einem Präparate deutliche Hypertrophie des Muscularis eines gröſseren Bronchus (Muskelcirrhoſe). An einzelnen Stellen pneumoniſche Infiltration des Lungengewebes, insbeſondere in der Umgebung eines kleinzelligen Knotens. In einem Präparate zeigten ſich die ſonſt unveränderten Alveolen bei ſtark infiltrirtem, cirrhoſitiſchem interlobulärem Bindegewebe und zelliger Infiltration des interalveolären Gerüſtes in der Umgebung eingeſtreuter kleinſter Knötchen mit gelben, croupöſen Pfröpfen ausgefüllt. Zwei Miliartuberkel von durchaus kleinzelliger Structur fanden ſich in lufthaltigem Lungengewebe eingelagert. In einem anderen Präparate fand ſich ſcharf abgegrenzt durch interlobuläres Bindegewebe von einer lufthaltigen Partie ein kleinzelliges Infiltrat in Form kleinſter und gröſserer, confluirender, akuter und ſubakuter Miliartuberkel, die wenig regreſſive Metamorphoſe (Taf. III, Fig. 1.) zeigten, mit guten Rieſenzellen; das interalveoläre Gewebe war zellig infiltrirt. Derſelbe Schnitt (Saffranin-Färbung) zeichnete ſich durch zahlreiche Entwicklung tiefdunkel gefärbter Maſtzellen aus, die beſonders in dem das infiltrirte Gewebe vom geſunden trennendem interlobulären Bindegewebe unregelmäſsig geordnet lagen; an einem anderen Schnitte waren die Zellen zahlreich in cirrhotiſchem Gewebe bis in die Wandung eines Blutgefäſses, die Schleimhaut eines quer getroffenen Bronchus und deren Epithelſchicht aufzufinden (Taf. III, Fig. 2.). In weiteren drei Präparaten fanden ſich dieſelben Zellen in ähnlicher Anordnung im Bindegewebe.

VIII. Fall: Anatomiſche Diagnoſe: Beiderſeits tuberkulöſe Pleuritis, rechts fibrinöſe Pleuritis; Lobuläre rechtsſeitige käſige Pneumonie; Miliare Lungentuberkuloſe: Lungen-Cirrhoſe und Atelectaſe; Bindegewebige und tuberkulöſe Peribronchitis; Purulente und tuberkulöſe Bronchitis. — Erwachſenes Thier. —

Auf der Pleura links einige hanfkorn- bis halb pflaumengroſse Perlknoten, namentlich in den vorderen Particen; nach

Hinten ebenfalls einzelne, auf knollig infiltrirtem Lungengewebe aufſitzend. Rechts iſt die Zahl der Perlknoten nach Hinten etwas reichlicher, daneben eine mäſsige bindegewebige Pleuritis. Im Lungengewebe findet ſich links in den oberen, mittleren und hinteren Partieen eine ziemliche Menge lobulärer, käſiger Knoten, meiſtens haſelnuſsgroſs, im Centrum cavernös erweicht und von einer dicken Bindegewebskapſel umgeben. Dazwiſchen das interlobuläre Bindegewebe ſtark vermehrt, etwas cyanotiſch gefärbt und das angrenzende, noch etwas Luft haltende Gewebe vielfach atelektatiſch. An einzelnen Stellen zeigt die Innenwandung dieſer käſigen Herde und Knoten vielfach eine glänzende Beſchaffenheit wie Bronchialſchleimhaut (die ſofort vorgenommene mikroskopiſche Unterſuchung beſtätigte die Vermuthung). In den Bronchen reichliche Mengen ſchleimigen Eiters. Die Bronchialwandung ſelbſt in den betreffenden Theilen durch gröſsere und kleinere, meiſt bis linſengroſse, halbweiche Wucherungen von grauröthlicher Farbe grob granulirt. Die Mehrzahl anſcheinend durch von Auſsen in das Bronchiallumen hineinwuchernde Tuberkel erzeugt. Der Mittellappen links zeigt zahlreiche Bronchiektaſien mit gelblich eitrigem Inhalt gefüllt. (In dem gelblichen Brei finden ſich zahlreiche Mengen von Eiern des Distomum hepaticum, auſserdem Körnchenzellen und eine groſse Menge von fettigem Detritus.) In der rechten Lunge ſind die vorderen und mittleren Partieen vollſtändig normal, in den hinteren und oberen Theilen ähnlicher Befund wie links; an einzelnen Stellen läſst ſich der direkte Zuſammenhang der käſigen Cavernen mit dem Lumen gröſserer Bronchen nachweiſen. Die Bronchialſchleimhaut ähnlich wie links grob granulirt durch zahlreiche, kleinere und gröſsere halbweiche Knoten, die theilweiſe dunkelroth gefärbt erſcheinen und an einzelnen Stellen zu gröſseren Geſchwüren zerfallen ſind. Bronchialdrüſen fehlen.

Zur mikroskopiſchen Unterſuchung hielt ich ein Stück käſiger Infiltration mit ſcharfer Abgrenzung gegen das geſunde Lungengewebe hin für geeignet. Die Schnitte ergaben die Knoten theils cirrhotiſch, theils verkäſt in verdichtetes Lungengewebe eingebettet. In der Umgebung interlobuläre, demarkirte Entzündung, interalveoläre Zelleninfiltration, ſtarke bindegewebige Peribronchitis; in einem Präparate ſtarke Vermehrung der Muskelzellen der Muscularis, auſserdem käſige Peribronchitis und Bronchiektaſien. Drei Miliartuberkel fanden ſich in das interalveoläre Gewebe des angrenzenden geſunden Läppchens eingeſtreut.

IX. Fall: Anatomiſche Diagnoſe: Tuberkulöſe Pleu-

ritis beiderſeits, fibrinöſe Pleuritis links; Käſige Pneumonie rechts; Lungencirrhoſe; Eitrige Bronchitis. — Jüngeres Thier. —

Auf der Pleura links namentlich nach Vorne und in der Mitte eine mäſsige Zahl von traubenförmigen, meiſtens hanfkorn- bis erbſengroſsen Perlknoten, die vielfach geſtielt in bindegewebiges Gerüſt eingelagert erſcheinen; auf den entſprechenden Theilen der rechten Lunge, vorn und in der Mitte finden ſich ebenfalls eine mäſsige Zahl ähnlich beſchaffener, geſtielter Perlknoten; die gröſsten halb Feigen groſs, namentlich am freien, äuſseren Rande ſitzend. Die Perlknoten befinden ſich zum gröſsten Theil in vorgeſchrittener Verkäſung und Verkalkung. Lungengewebe links vollſtändig normal. Im Gewebe ſelbſt eine mäſsige, ſchiefrige Pigmentirung. In der rechten Lunge finden ſich nach vorne kleine Bronchiektaſien mit eingedicktem, theilweiſe ziemlich trockenem eitrig-käſigen Inhalt. Das umgebende Gewebe cyanotiſch und grobkörnig infiltrirt. Im Mittel- und Hinterlappen das Gewebe normal, nur an einer Stelle ein etwa hühnereigroſser käſiger Herd; bei näherer Unterſuchung beſteht derſelbe aus vielfach mit einander communicirenden Bronchiektaſien. Die Bronchialſchleimhaut dunkel geröthet, ſaftig, glänzend. Am hinterſten Rande ein kleiner nahezu haſelnuſsgroſser Herd, theils aus Bronchiektaſien, theils aus friſchem, grauen, lobulären Infiltrat beſtehend. In den groſsen Bronchen und Trachea nichts Abnormes. Bronchialdrüſen fehlen.

Mikroskopiſche Unterſuchung wurde nicht vorgenommen.

X. Fall: Anatomiſche Diagnoſe: Bindegewebige Pleuritis beiderſeits (auffallend der Mangel von Perlknoten bei der ſonſt hochgradigen Infiltration der Lunge); Lobuläre und diffuſe käſige Pneumonie; Miliare, diffeminirte Lungentuberkuloſe; Lungen-Cirrhoſe (letztes Stadium) mit Bronchiektaſien (hyertrophiſchen); Muskel-Cirrhoſe; Käſige und bindegewebige Peribronchitis; Tuberkuloſe, eitrige und käſige Bronchitis; Tuberkuloſe der Trachea und käſige Tuberkuloſe der Bronchialdrüſen. — Ausgewachſenes Thier. —

Beide Lungen wiegen mindeſtens 20—25 Pfund. Linke Pleura vielfach getrübt, verdickt, aber ohne eigentliche

Perlknoten; ebenſo rechts. Der gröfste Theil der linken Lunge iſt durch kinds- bis mannskopfgroſse Infiltrate derb, theils fluctuirend anzufühlen. Im Vorder-Lappen der linken Lunge eine mäfsige Zahl erbſen- bis hafelnufsgroſser, käfiger, halbweicher Herde mit verdickter Kapſel.. An einer Stelle im Umfange eines Lobulus ein friſches, graukörniges Infiltrat, von welchem die kleineren Tuberkel verdächtig ausſehen; im mittleren Theile finden ſich zwei über gänſeeigroſse Herde, aus conglomerirten kleineren Herden zuſammengeſetzt. Von den peripheren Theilen zeigen einzelne Stellen ähnliches Verhalten wie der vorhergehende beſchriebene Herd. Im mittleren und oberen Theil der Lunge ein über kindskopfgroſser Herd, der alle Stadien friſcherer und älterer Infiltration und Verkäſung zeigt. Die friſcheren Infiltrate ſind von hellgrau-gelblicher Farbe; die Lobuli durch dieſelben grob granulirt und auf der Schnittfläche das Ganze fein gelblich, offenbar durch beginnende Verkäſung und Verfettung punktirt. In der Mitte des ganzen Herdes verläuft ein hochgradig mit tuberkulöſen Geſchwüren bedeckter Bronchus. Im hinteren und oberen Theile des Hinterlappens ein weiterer nahezu mannskopfgroſser Herd, der ſich allgemein ebenſo verhält wie der ſoeben geſchilderte. Im entſprechenden Hauptbronchus eine groſse Zahl meiſt linſengroſser, vielfach confluirender und in beginnender, oberflächlichen Ulceration befindlicher tuberkulöſen Wucherungen. Rechte Lunge zeigt im zungenförmigen Vorderlappen eine diffuſe Einlagerung von käſigen Herden, von denen die Mehrzahl mit Bronchen in direkter Communikation ſteht. Letztere erweitert. Schleimhaut dicht mit linſengroſsen Wucherungen bedeckt. Im Hinterlappen ähnliche kleinere und gröfsere Infiltrate wie links, daneben käſige Bronchiektaſien und kleinere iſolirte Knoten. Trachea und Bronchen enthalten reichliche Mengen ſchleimig-eitrigen Inhaltes; im untern Theil der Trachea käſige Knoten und Geſchwüre; Bronchialdrüſen ſtark vergröfsert, von kleineren und gröfseren käſigen Knoten durchſetzt. Im rechten Vorderlappen macht die ganze Anordnung den Eindruck einer käſigen Peribronchitis. Die beiden mikroskopiſchen Schnitte führen durch friſches graukörniges Infiltrat im Umfange eines Lobulus. Die in das alveolare Gewebe eingeſtreuten Knoten zeigen theils amorphe Structur, theils aus dicht gedrängten Zellen beſtehend den Bau von Fibro-ſarkomatöſen Gewebe mit ſehr ſparſamen Rieſenzellen. Das Lungengewebe ſelbſt ſtark verdichtet, zellig infiltrirt, die Alveolen nicht mehr abgrenzbar von dem interlobulären Gewebe. Das Bild chroniſcher interlobulärer Pneu-

monie mit Ausgang in Cirrhoſe; dabei mangelt Pigmentbildung im Unterſchiede von derſelben beim Menſchen. Die Bronchen zeigen ſich theilweiſe erweitert, mit ſtarker bindegewebigen Wucherung umgeben, in welcher oft käſige Knoten mit zelliger Infiltration der Umgebung eingeſtreut ſind; in einem Präparate war ein gröſserer Bronchus von einem in ſtark entwickeltes, zellig infiltrirtes Bindegewebe eingekapſelten, theils central verkäſten, theils zelligen Bau zeigenden Knoten durchbrochen; auſserdem an verſchiedenen Stellen ausgeſprochene muskuläre Wucherung, enorme Mengen dichtgedrängter glatter Muskelfaſern, beſonders in der Nähe grösserer Gefässe. (Muskuläre Cirrhoſe nach Buhl.)

XI. Fall: Anatomiſche Diagnoſe: Beiderſeits tuberkulöſe Pleuritis; Käſige Pneumonie; Bronchiektaſien; Käſige Peribronchitis; Käſige Tuberkuloſe der Bronchialdrüſen. — Nicht ganz ausgewachſenes Thier. —

Mäſsige Perlſucht der Pleura links vorne, ſtärkere entlang dem ganzen ſcharfen Rande der Lunge. Die gröſsten Knoten welſchnuſsgroſs in mäſsiger Verkäſung und geringer Verkalkung. In der rechten Lunge eine mäſsige Zahl hanfkorn- bis haſelnuſsgroſser käſiger Herde, die gröſseren central zerfallen, theilweiſe Bronchiektaſien darſtellend. Aehnlicher Befund links, wo die Knoten namentlich in den hinterſten und oberen Particen ihren Sitz haben; einzelne auch im zungenförmigen Vorderlappen. Bronchialdrüſen in hohem Grade verkäſt und verkalkt. Mikroskopiſche Unterſuchung unterblieb.

XII. Fall: Anatomiſche Diagnoſe: Tuberkulöſe Pleuritis beiderſeits; Tuberkuloſe der Lungen; Käſige Pneumonie; Akute Deſquamativpneumonie; Chroniſche Lungencirrhoſe mit Bronchiektaſien und Atelektaſe; Zellige und bindegewebige Peribronchitis; Bronchial- und Trachealtuberkuloſe; Eitrige Bronchitis. — Ausgewachſenes Thier. —

Auf der rechten Pleura an einer Stelle ein flacher Perlknoten, der mit einem fauſtgroſsen Knoten der Lunge direkt in Zuſammenhang ſteht. Auf der linken Lunge ebenfalls nach Vorne ein groſser flacher Perlknoten nahezu vom Umfange einer ausgeſtreckten Manneshand, fein granulirt, ſaftig und auf einer mit käſigen Herden verſehenen Lungenpartie direkt auf-

ſitzend. Im Lungengewebe rechts ganz vereinzelte bis kirſchengroſse, friſche und ältere, grauſaftige, conglomerirte Tuberkel. In der linken Lunge in den hinteren und mittleren Partien ein über Fauſt groſses Conglomerat von käſigen Herden, die Mehrzahl mit Bronchen in direkter Communication. Bronchial- und Trachealtuberkuloſe leichten Grades. Drüſen fehlen.

Die ſechs mikroskopiſchen Präparate ſtammen von einem kirſchgroſsen, ſubpleuralen Perlknoten und deſſen Umgebung, ſowie von infiltrirtem Gewebe in der Nähe käſiger Knoten und ausgedehnter Bronchiektaſien. Der Knoten zeigt ſich in der Mitte verkalkt, an der Peripherie bindegewebigen Bau, cirrhotiſch; das umgebende Gewebe bei ſonſt normalen Bau mit herdförmigen, entzündlichen Infiltraten durchſetzt, die Alveolen theilweiſe mit Epithel gefüllt; dortſelbſt zellige Peribronchitis. Das infiltrirte Gewebe zeigt ſtarke Verdichtung und Verbreiterung des interlobulären Gewebes, zellige Infiltration des interlobulären Gerüſtes; die Alveolen waren theils comprimirt, das Gewebe atelektatiſch; auſserdem ſtarke bindegewebige, peribronchiale Wucherung, ſo daſs in einem Falle die hohen Falten eines kleines Bronchus bei verengtem Lumen ſich dicht zuſammengedrückt zeigten. Miliare Tuberkelbildung konnte nicht nachgewieſen werden. Die gröſseren Bronchen waren mit eitrigem Sekret gefüllt.

XIII. Fall: Anatomiſche Diagnoſe: Käſige lobuläre Pneumonie; Tuberkuloſe (in leichter Verkäſung) der Bronchialdrüſen. — Junges Thier, kaum 1 Jahr alt. —

Pleura vollſtändig normal, in der Lunge rechts im Vorderlappen ein an Welſchnuſs groſser, conglomerirter Knoten aus käſigen, kirſchkerngroſsen Herden zuſammengeſetzt. Aehnliche halbweiche, käſige Knoten finden ſich unter der Innen-Fläche der rechten Lunge nahe der Lungenwurzel; in den übrigen Theilen der Lunge rechts einzelne ähnlich beſchaffene, käſige Herde; ebenſo in der linken Lunge vereinzelte, meiſtens conglomerirte hanfkorn- bis erbſengroſse Knoten in vorgeſchrittener Verkäſung. Die gröſseren Bronchen normal, in den Bronchialdrüſen, die kaum vergröſsert, erſcheinen ganz vereinzelte bis hanfkorngroſse Knötchen, im Centrum verkäſt.

Mikroskopiſche Unterſuchung unterblieb.

XIV. Fall: Anatomiſche Diagnoſe: Rechtsſeitige, tuberkulöſe Pleuritis; Reine Lungentuberkuloſe geringgradigster Natur; Käſige Pneumonie; Tuberkuloſe der Bronchialdrüſen. — Jüngeres Thier. —

Pleura im Allgemeinen normal, nur rechts finden ſich ganz vereinzelte, doppelt linſengroſse graue Perlknötchen. Im Lungengewebe ſelbſt rechts einzelne, bis kirſchgroſse graue Knoten, welche unregelmäſsige Verkäſung zeigen. Hie und da deutlicher Zuſammenhang mit den feinſten Bronchen. Linke Lunge zeigt ebenfalls ganz vereinzelte, ſparſame bis ſtirſchengroſse conglomerirte, käſige Herde. Einzelne kleine Bronchialdrüſen enthalten bereits hanfkorngroſse käſige Tuberkel. Die betreffende Drüſe ſelbſt iſt bohnengroſs. Mikroskopiſche Unterſuchung unterblieb.

XV. Fall: Anatomiſche Diagnoſe: Rechtsſeitige tuberkulöſe Pleuritis; käſige Pneumonie; circumſcripte, lobuläre Desquamativ-Pneumonie; Hochgradige Lungen-Cirrhoſe mit chroniſcher Atelectaſe; Lungenödem; Bindegewebige, cirrhotiſche Peribronchitis mit Bronchiektaſien; Eitrige und käſige Bronchitis; käſige Tuberkuloſe der Bronchialdrüſen. — Aelteres Thier. —

Rechtsſeitige hochgradige Perlſucht, beſonders der mittleren und vorderen Partieen. Linke Pleura normal. Im Lungengewebe ſelbſt rechts entſprechend den bedeckten Stellen ein über kindskopfgroſses Conglomerat von käſigen Herden, welche durch ein derbes, ſchwartiges, milchweiſses, hochgradig cirrhotiſches Bindegewebe vereinigt ſind. Im Hinterlappen das Lungengewebe ödematös, ſonſt normal. Linke Lunge zeigt in ihren vorderen und unteren Partieen chroniſche Atelectaſe, Collaps des Gewebes, welches gleichzeitig grauweiſslich, lobulär im Umfange von etwa zwei Handtellern ſubakut infiltrirt erſcheint. (Die am friſchen Präparate vorgenommene mikroskopiſche Unterſuchung ergab die Alveolen mit Epithel gefüllt, das alveoläre Gerüſte zellig infiltrirt, das interlobuläre Bindegewebe in Zunahme.) Gröſsere Bronchen, namentlich links mit käſigen Maſſen angefüllt. Die Bronchialdrüſen bis fauſtgroſs vergröſsert, verkäſt, in vorgeſchrittenem Zerfall. Gröſsere Bronchen und Trachea frei.

Zwei Schnitte wurden durch auffallend cirrhotiſche Stelle ſowie lobulär ſubakut infiltrirtes Gewebe der linken Lunge geführt. Erſtere zeigt das Stadium der höchſten Cirrhoſe, das alveoläre Gerüſte iſt geſchrumpft, verdünnt, die Alveolen ſind bis auf das dreifache erweitert, theils collabirt, ebenſo beſteht hypertrophiſche

Cirrhoſe der Bronchen; dieſelben erweitert, mit derben, ſchmalen Bindegewebszügen umgeben. Das infiltrirte Gewebe zeigt Desquamativ-Pneumonie im Uebergang in Cirrhoſe, die Alveolen ſind mit Epithel gefüllt, das alveoläre Gerüſte iſt zellig infiltrirt, das interlobuläre durch bindegewebige Wucherung verbreitert.

XVI. Fall: Anatomiſche Diagnoſe: Perlſucht der Pleura rechts; Rechtsſeitige käſige Pneumonie; Lungencirrhoſe rechts; Emphyſem links; Käſige Peribronchitis und Bronchiaktaſien rechts; Tracheal- und Bronchial-Tuberkuloſe rechts; Eitrige und käſige Bronchitis. — Erwachſenes Thier. —

Lungen etwa 30—35 Pfund ſchwer. Rechte Lunge enorm ausgedehnt, linke emphyſematös, mäſsige Perlſucht der Pleura rechts, linke Pleura vollſtändig frei. Rechter Vorderlappen emphyſematös ohne jegliche Einlagerung. Rechte Lunge mehr als die Hälfte cirrhotiſch, aus gewuchertem, milchig-weiſsem Bindegewebe beſtehend, unter dem Meſſer knirſchend, von zahlreichen kleineren käſigen Herden durchſetzt und auſserdem zahlreiche, ſack- und ſpindelförmige Bronchiektaſien enthaltend, welche mit ſchleimig-käſigem Inhalt erfüllt ſind. Die gröſsten Bronchiektaſien über Gänſeei groſs. Die ganze Infiltration vom geſunden Gewebe wenig abgegrenzt und nur auf dem infiltrirten Theile finden ſich die Perlknoten. Linke Lunge vollſtändig normal, nur an einer Stelle mehrere Stecknadelkopf bis Hanfkorn groſse, käſige, peribronchitiſche Herde. Die groſsen Bronchen rechts mit enormen käſigen und eitrigen Maſſen angefüllt. Mäſsige Tracheal- und Bronchialtuberkuloſe. (Intereſſant iſt, daſs die eine Lunge faſt vollſtändig frei iſt.) Rechter Mittellappen verhält ſich vollſtändig ähnlich wie die anderen beſchriebenen Theile rechts. Bronchialdrüſen fehlen.

XVII. Fall: Anatomiſche Diagnoſe: Tuberkulöſe Pleuritis beiderſeits; Miliare Lungentuberkuloſe; Tuberkulöſe Peribronchitis rechts; Käſige Peribronchitis links; Bronchiektaſien links; Bronchial- und Trachealtuberkuloſe; Tuberkuloſe der Bronchialdrüſen. — Jüngeres Thier. —

Perlſucht beider Pleuren in mäſsigem Grade, die Perlknoten ziemlich ſtark verkäſt, theilweiſe aber friſch grau gefärbt. In der rechten Lunge in den hinteren, unteren Partien friſche und alte peribronchitiſche Knötchen in geringer Zahl. Im Mittellappen der linken Lunge nach Unten, direkt im Zuſammenhang mächtiger Perlwucherungen der Pleura, käſige Peribronchitis, Bronchiektaſien und gröſsere Miliartuberkel im Umfange von nahezu einem Gänſeei. Mäſsige Trachealtuberkuloſe. In den kaum vergröſserten Drüſen friſche Tuberkel.

Mikroskopiſche Unterſuchung fand nicht ſtatt.

XVIII. Fall: Anatomiſche Diagnoſe: Pleura beiderſeits normal; Beiderſeits käſige Pneumonie; Cirumſcripte Desquamativ-Pneumonie; Lungencirrhoſe und Bronchiektaſien; Käſige und zellige Peribronchitis. — Ganz junges Thier. —

Pleura beiderſeits normal, nur rechts höckerig ausſehend durch gröſsere und kleinere Lungenknoten. Letztere haſelnuſs- bis hühnereigroſs liegen in einer Zahl von ungefähr 7—8 in den vorderen und mittleren Lungenpartieen; die kleinſten ſolitär, ſtark verkäſt, die gröſseren conglomerirt und mit Bronchiektaſien verbunden. In der linken Lunge nur 3—4 erbſen- bis kirſchengroſse, käſige Knoten von kautſchukartiger Conſiſtenz und theilweiſe aus ihrer Bindegewebskapſel vollſtändig ausſchälbar. Trachea und Bronchen frei; Bronchialdrüſen fehlten.

Die mikroskopiſchen Schnitte ſtammen von zwei kleinen Knoten aus der linken Lunge und deren Umgebung; die Knoten central verkalkt zeigten am Rande ſehr ausgeſprochene zellige Wucherung; einzelne Bindegewebszüge gingen von einem Knoten in das Gewebe. Dasſelbe war in direkter Nähe des Knoten comprimirt, atelektatiſch, zellig infiltrirt, cirrhotiſch; ein an das infiltrirte Gewebe angrenzender Lobulus zeigte circumſcripte Desquamativ-Pneumonie, die Alveolen mit Epithel gefüllt. Ein gröſserer an einem Knoten anliegender Bronchus zeigte ſich an der Seite von demſelben durchbrochen und in dem relativ ſonſt normalen Theile der Wandung zellige Wucherung. Die gröſseren Bronchen erweitert mit derbem Bindegewebe umgeben.

XIX. Fall: Anatomiſche Diagnoſe: Beiderſeits tuberkulöſe Pleuritis; Miliare Lungentuberkuloſe; Käſige Pneumonie mit Cavernenbildung; Käſige Peribron-

chitis; Bronchiektafien durch Leberegel bedingt. — Jüngeres Thier. —

Mäfsige Perlfucht der mittleren und vorderen Partieen der rechten Lunge, ähnlich links. Im Lungengewebe rechts vereinzelte käfige, abgekapfelte Herde, höchftens erbfengrofs. In den hinterften und oberften Partieen frifchere, lobulär angeordnete, miliare, graue Knötchen. Im Vorderlappen links eine hühnereigrofse Bronchiektafie mit fchleimigem und käfigem Inhalt gefüllt. In den mittleren Theilen der linken Lunge einzelne conglomerirte, hanfkorn- bis erbfengrofse, offenbar peribronchitifche, käfige Heerde. Trachea und Bronchen normal. Bronchialdrüfen fehlten. (Nahe dem fcharfen Rande rechts eine Leberegel Bronchiektafie mit fchmierigem, fchmutzigbraunem Inhalt ausgefüllt.)

XX. Fall: Anatomifche Diagnofe: Beiderfeits tuberkulöfe Pleuritis; Tuberkulöfe Peribronchitis links, käfige rechts und links; Bronchiektafien links; Eitrige Bronchitis. — Mittelgrofses Thier. —

Pleura zeigt rechts ganz vereinzelte kleine Perlknoten. Links nahe dem fcharfen Rande ebenfalls etwas zahlreichere bis mandelkerngrofse Perlknoten, einzelne hämorrhagifch infiltrirt. In der rechten Lunge mehrere hühnerei- bis gänfeeigrofse bronchiektatifche Herde mit käfig-fchleimigen Maffen gefüllt. Bronchialwandung an diefen Stellen dicht mit käfigen Knoten befetzt. Linke Lunge zeigt nur ganz vereinzelte, ähnlich befchaffene aber kleinere, käfige Knoten. Der Hauptbronchialftamm des Hinterlappens mit zahlreichen, käfigen Tuberkeln und Bronchiektafien befetzt. Trachea und gröfsere Bronchen frei. Bronchialdrüfen fehlen.

Mikroskopifche Unterfuchung nicht vorgenommen.

XXI. Fall: Anatomifche Diagnofe: Beiderfeits tuberkulöfe und bindegewebige Pleuritis; Käfige rechtsfeitige Pneumonie; Tuberkulöfe Peribronchitis links; Tuberkulofe der Bronchialdrüfen. — Mittelgrofses Thier. —

Beide Pleuren ziemlich dicht und gleichmäfsig befetzt mit zahlreichen feinen, miliaren Knötchen, welche ebenfo wie gröfsere bis linfengrofse Knoten in ein fammtartiges Bindegewebsgerüfte eingebettet erfcheinen. Im Lungengewebe rechts vorne

ſtark verkalkte und verkäſte conglomerirte Herde. Das übrige Lungengewebe faſt vollſtändig frei. In der linken Lunge finden ſich einzelne bis hanfkorngroſse, peribronchitiſche Knötchen. Trachea und Bronchen frei. Einzelne kleine bis bohnengroſse Bronchialdrüſen enthalten mehrere gelbliche, käſige Tuberkel.

Mikroskopiſche Unterſuchung wurde nicht vorgenommen.

XXII. Fall: Anatomiſche Diagnoſe: Linksſeitige tuberkulöſe Pleuritis; Rechts käſige Pneumonie mit Cavernenbildung; Lungencirrhoſe rechts; Bronchiektaſien rechts; Emphyſem rechts; Tuberkulöſe, eitrige und käſige Bronchitis; Tuberkuloſe der Bronchialdrüſen. — Ausgewachſenes Thier. —

Lunge circa 30 Pfund ſchwer, beide Hälften voluminös. Pleura nur links Hinten mit gröſseren, geſtielten, conglomerirten Perlknoten beſetzt. Rechte Lunge in ihren mittleren und hinteren unteren Partieen im Umfange von zwei Kindsköpfen mit käſigen Herden dicht durchſetzt. Das Lungengewebe theilweiſe cirrhotiſch, dazwiſchen zahlreiche Bronchiektaſien. Das übrige Lungengewebe ſtark emphyſematös und enthält nur einzelne, käſige bis kirſchgroſse Knoten. Im Mittellappen der linken Lunge nach Unten ebenfalls im Umfange eines Kindskopfes ein Conglomerat von käſigen Knoten, meiſtens central erweicht, mit Bronchien vielfach communicirend. Im Hinterlappen links entſprechend den erwähnten Perlknoten ebenfalls ein fauſtgroſses Conglomerat käſig-eitriger Knoten. In der Mitte eine groſse Caverne (falſche Bronchiektaſie) mit käſig-eitrigem Inhalte gefüllt. Bronchialdrüſen ſtark verkäſt, Trachea in den unteren Partieen frei, in den Bronchen reichliche Mengen eitrig-käſigen, ſchleimigen Inhaltes und einzelne Tuberkel.

Keine mikroskopiſche Unterſuchung.

XXIII. Fall: Anatomiſche Diagnoſe: Rechtsſeitige tuberkulöſe Pleuritis; Tuberkuloſe (käſige) der rechten Lunge; Desquamativ-Pneumonie rechts; Käſige Pneumonie links; Beginnende Lungencirrhoſe links; Käſige Peribronchitis; Tuberkulöſe Peribronchitis; Bronchial- und Trachealtuberkuloſe. — Jüngeres Thier. —

Rechts mäſsig entwickelte Perlſucht auf der Pleura; die Perlknoten meiſt kirſchkern- bis kirſchgroſs, etwas flach ge-

drückt, kaum verkäft. Rechts auf dem Vorderlappen eine gröfsere Zahl bis feigengrofser gelbbrauner Perlknoten. Rechte Lunge zeigt im Gewebe rechts Hinten frifches, lobuläres, wahrfcheinlich desquamatives Infiltrat mit beginnender Verkäfung, das Ganze über fauftgrofs. In der übrigen rechten Lunge nach Oben eine mäfsige Zahl bis kirfchgrofser, grauer, theilweife verkäfter Tuberkel. In der linken Lunge ähnliche Knoten. Der Hinterlappen im Umfange eines halben Manneskopfes in lobulärer Verkäfung mit leichter Verkalkung. Bindegewebemäfsig vermehrt, in der Umgebung vereinzelte käfige, peribronchitifche Herde. Im unteren Theil der Trachea und in den gröfseren Bronchen ziemlich zahlreiche, hanfkorngrofse, graue Knoten, die vielfach confluiren und der Schleimhaut ein reibeifenförmiges Ausfehen verleihen. Bronchialdrüfen fehlen.

Die 17 Präparate wurden durch hochgradig tuberkulös infiltrirte kleinere Bronchialftämme in vertikaler und horizontaler Richtung verfertigt. Wenn wir von der Schleimhaut gegen die Lunge zu vorgehen, fo erhalten wir folgende combinirte Bilder. Die Mucofa zeigt ftellenweife nur mehr fparfame Refte des Cylinderepithels, an manchen Stellen fehlt es vollftändig. In den oberften Schichten vielfach fettig-körniger Zerfall und Nekrofe, der fich an einem Präparate durch alle Schichten des Bronchus bis auf den felbft keilförmig zerfreffenen Knorpel erftreckt; die umgebenden Schichten fowie der Knorpel felbft zeigen maffenhafte, rundzellige Infiltration. Die Mucofa ift ungleichmäfsig, höckerig gefurcht, bucklich zerfreffen; diffufe und herdförmige hochgradige Infiltration mit Rundzellen mit enormer Verdickung. In dem verdickten Gewebe fanden fich zahlreiche Riefenzellen eingeftreut. An einzelnen Stellen derbere, bindegewebige Stellen mit Uebergang in Cirrhofe. Die hochgradige, rundzellige Infiltration erftreckt fich auf die Submucofa und auch auf die fonft gut erhaltene Muskularis. An manchen Präparaten find fonft alle übrigen Theile in dem entzündlichen Infiltrate untergegangen, manchmal nur noch Refte von Schleimdrüfen mit theils erhaltenem Epithel zu fehen. Die Tuberkelknoten finden fich in verfchiedener Gröfse, bis faft erbfengrofs, zahlreich in der Mucofa, Submucofa und Muskularis und den unter dem Bronchialknorpel gelagerten drüfigen Theilen eingelagert, theils central verkäft, theils mit fchönem zelligem Bau und zahlreichen Riefenzellen; das umgebende Gewebe ftets hochgradig zellig infiltrirt und comprimirt. Maftzellen in mäfsiger Menge in das fubmucöfe Bindegewebe eines Präparates eingeftreut (Saffranin-Färbung).

XXIV. Fall: Anatomiſche Diagnoſe: Bindegewebige und tuberkulöſe Pleuritis beiderſeits; Lungentuberkuloſe; Käſige Pneumonie; Käſige Peribronchitis; Bronchiektaſien; Tuberkuloſe der Bronchialdrüſen. Eitrige Bronchitis. — Junges Thier. —

Pleura zum gröſsten Theile beiderſeits normal, enthält nur ſtellenweiſe beiderſeits bindegewebige Wucherungen und hanfkorngroſse Knötchen. Auf der rechten Lunge ſind dieſelben in Haufen und traubenförmig vereinigt und hängen geſtielt an der Pleura. Die Knötchen ſind auf dem Durchſchnitt gelblichgrau, ſaftig. Aufserdem fühlt man rechts einige ſtark prominirende und fluctuirende Geſchwülſte. Dieſelben erweiſen ſich als Echinococusblaſen. Beim Einſchneiden in die linke Lunge zeigt ſich der gröſsere Theil lufthaltig und blutarm. Das interſtitielle Gewebe iſt ſtellenweiſe ſtark vermehrt, verbreitert. Zudem findet man an verſchieden Stellen käſige und verkalkte Knoten, beſonders im Hinterlappen, welche zum Theil ſackartig erweiterten Bronchen entſprechen; aufserdem hanfkorn- bis erbſengroſse Tuberkel in der Umgebung des Knotens in das Gewebe diffus eingeſtreut. In der rechten Lunge ebenfalls zuſammenſitzende, verkäſte Tuberkel, einzelne kirſchgroſse, käſige Herde und erweiterte Bronchen mit käſig eitrigem, grünlich gefärbtem Inhalte; auch die kleineren Bronchen mit eitrigem Sekret gefüllt. Trachea und gröſsere Bronchen frei. Bronchialdrüſen geſchwellt, enthalten zahlreiche, Stecknadelkopf groſse trüb-gelbe Tuberkeln.
Mikroskopiſche Unterſuchung wurde nicht vorgenommen.

XXV. Fall: Anatomiſche Diagnoſe: Fibrinöſe und tuberkulöſe Pleuritis beiderſeits; Tuberkuloſe der Lunge; Käſige Pneumonie; Beginnende Cirrhoſe und Bronchiektaſien; Tuberkuloſe der Bronchialdrüſen. — Erwachſenes Thier. —

Die Pleura beiderſeits nur leichte bindegewebige Auflagerung und ganz vereinzelte, flach gedrückte Perlknoten aufweiſend. In dem hellrothen und lufthaltigen Lungengewebe wenig zahlreich, beiderſeits in den Mittellappen je 3—5 welſchnufsgroſse Knoten von gewöhnlicher Beſchaffenheit mit grüngelblichem, dickeitrig-käſigem Inhalt. In der nächſten Umgebung der Knoten in entzündlich geröthetem Lungengewebe ziemlich

zahlreiche ſtecknadelkopf- bis linſengroſse Knötchen, central trüb-gelblich, halbweich, umgeben von einer weiſslichen Bindegewebsſchichte. Dieſelbe iſt gebildet durch den in Folge chroniſcher fortgeſetzter Bindegewebswucherung in Bindegewebe umgewandelten rothen entzündlichen Hof des miliaren grauen Knötchens. Die Bronchialdrüſen ſind mäſsig vergröſsert; die gröſste bis gänſeeigroſs, beſteht ungefähr zur Hälfte aus derbem Bindegewebe, in welchem eingeſtreut ſich verſchiedene groſse, käſige Herde finden von miliarer bis zu Haſelnuſsgröſse. Die kleinſten Knoten mehr an der Peripherie.

Hiermit ſchlieſst das mir zu Gebote ſtehende Material.

Koch's Erfolge im Auffinden von Bacillen auch bei mit Perlſucht behafteten Rindern, die er in ſeiner am Beginne der Arbeit erwähnten Brochüre »Die Aetiologie der Tuberkuloſe« beſchreibt, gaben die Veranlaſſung, zu verſuchen, auch jene gefährlichen Organismen an meinen Präparaten zur Darſtellung zu bringen, zumal Koch dieſelben in ſämmtlich zehn unterſuchten Fällen von Perlſucht und zwar in ſo gleichmäſsiger Vertheilung vorfand, daſs kaum eine Rieſenzelle zu finden war, welche nicht eine mehr oder weniger groſse Anzahl von Bacillen umſchloſs. An 30 Schnitte wurden durch die denkbar beſten Stellen für Bakterienkolonien gemacht, theils durch verkäſte Herde, durch Bronchiektaſien mit käſigem Inhalt, durch friſche Lungeninfiltration mit Tuberkeln und den ſchönſten Rieſenzellen, aber auch nicht in einem Präparate gelang es mir, eine Spur von Pilzformen zu entdecken. Die Löſung war genau nach Vorſchrift verfertigt und die Methode exakt nach Koch durchgeführt worden; auſser auffälliger Anhäufung von Farbſtoff an verſchiedenen Stellen war nichts zu entdecken. Der Grund für das negative Reſultat muſs wohl in einer fehlerhaften Bereitung der Löſung geſucht werden. Später vorgenommene, neue Verſuche nach der Methode von Ehrlich (Fuchſin-Färbung), mittelſt welcher die Lungenbakterien bei menſchlicher Tuberkuloſe im pathologiſchen Inſtitute zu München

in ſchönſter Weiſe gefärbt und ſichtbar gemacht werden, ergaben an der Rindslunge dasſelbe negative Reſultat. Die angefertigten Schnitte wurden von friſch geſchlachteten, hoch perlſüchtigen Rindern durch einen Knoten der Pleura, einen ſolchen der Lunge und durch kleinkörnig infiltrirtes Gewebe in hinreichender Anzahl und in verſchiedener Richtung geführt. Obwohl ein Theil der Schnitte in dem einen Falle 24 Stunden, in einem anderen 3 Tage auf dem Brutofen (was für die Pilzentwicklung günſtig wirken ſoll) gelegen, war es nicht möglich die Bacillen zu finden; ſechs Quetſchpräparate von friſchem Bronchialinhalt hatten den gleichen Miſserfolg. Die von dem Studierenden der Medizin, Roſengart, verfertigten weiteren Quetſchpräparate von friſchen Tuberkeln und Bronchialinhalt hatten dasſelbe Reſultat. Endlich wurden bei einem exquiſiten Falle allgemeiner Perlſucht fünfzehn Quetſchpräparate mit eitrigkäſigem Bronchialſekret, friſchen Tuberkeln der Lunge, Leber und Milz verfertigt. Das Ergebniſs waren höchſtens 4—6 deutlich gefärbte Bacillen vereinzelt im freien Felde liegend. Woran der Miſserfolg in dieſem Falle liegt, iſt mir nicht recht klar, da doch anzunehmen iſt, daſs bei identiſchem Prozeſſe der menſchlichen Tuberkuloſe und der Perlſucht es gelingen müſste, die Bakterien zum Vorſchein zu bringen, nachdem dies bei menſchlicher Tuberkuloſe ſehr gut gelungen war. Vielleicht iſt es an einem Tuberkelknoten nur eine einzige Stelle, an der die Pilzinvaſion ſtattgefunden hat, und daſs gerade dieſe getroffen werden muſs, um die Bacillen aufzufinden. Koch wird vielleicht eine groſse Anzahl von Schnitten durch ein und denſelben Knoten geführt und ſie ſo gefunden haben; nur iſt es auffallend, daſs er ſie mit groſser Regelmäſsigkeit in faſt allen Rieſenzellen geſehen hat und wird deſshalb doch wahrſcheinlich noch ein Fehler in der Technik vorliegen.

Wenn wir demnach die Ergebniſſe der mikroskopiſchen und makroskopiſchen Unterſuchungen zuſammenfaſſen und einen Blick auf beiliegende Tabelle I werfen, ſo muſs uns vorerſt

das Ueberwiegen der entzündlichen Veränderungen in den Lungen gegenüber der tuberkulöſen Affektion in's Auge fallen. Bei der Mehrzahl der Fälle war die Veränderung in den Lungen bereits weit vorgeſchritten, das Gewebe in hochgradigem Zerfalle, die Lungenlappen theilweiſe bei groſser Gewichtszunahme enorm vergröſsert. In 22 Fällen war es ausgedehnte oder geringere käſige Pneumonie, durch welche die Lungen ergriffen waren, meiſt beiderſeits beſonders in den mittleren und hinteren Partieen lokaliſirt. Die käſige Pneumonie war meiſt lobulär angeordnet, das interlobuläre Gewebe in mehr oder weniger derben, weiſsen Zügen dazwiſchen ſichtbar. Die käſigen Knoten oft um gröſsere und kleinere Bronchen geordnet, ſtets von derbem, peribronchialen Bindegewebe umſchloſſen (käſige Peribronchitis), zeigten in ihrer Mitte faſt ſtets Verkalkung, an der Peripherie bindegewebige Structur; manchmal waren die Bronchen von den anliegenden käſigen Knoten durchbrochen. Weitere Ausdehnung der käſigen Pneumonie führte zu vollſtändigem Zerfalle derſelben, zur Bildung groſser Cavernen, in welche zahlreiche Bronchen mündeten, gefüllt mit eitrig-käſigem Inhalte. Das Gewebe in der Umgebung käſiger Knoten war faſt immer akut oder ſubakut infiltrirt. Während das direkt anliegende Gewebe Compreſſion, Atelectaſe, Verdichtung und Verdickung zeigte, die ſich auch auf die anliegenden Bronchen und Alveolen erſtreckte, hatte das in den angrenzenden Lobulis gelegene Gewebe zweierlei Formen entzündlichen Infiltrates aufzuweiſen. Entweder friſche diffuſe oder auch manchmal eigenthümlich lokaliſirte (auf 6—8 Alveolen) Desquamativ-Pneumonie mit zelliger Infiltration des Alveolargerüſtes und Vollpfropfung der Alveolen mit Epithel, oder bereits chroniſche Veränderung, das Stadium der Cirrhoſe, mit Verbreiterung und Verdichtung des interlobulären Bindegewebes und mit Zunahme des interalveolären Gerüſtes bis zur äuſserſten Schrumpfung des Gewebes und Erweiterung der Alveolen und Infundibula; vom erſten bis zum letzten Stadium

Tabelle I

der

verschiedenen Formen der Lungen

Affectionen.



Tuberkulöse Erkrankung

Entzündliche „

Andere krankhafte Veränderungen.

der Cirrhoſe war das Gewebe verändert zu beobachten. Der ſtete Begleiter war ſtarke, bindegewebige Peribronchitis, die in den höchſten Stadien zur Schrumpfung der bindegewebigen Stränge, zu hypertrophiſchen (nach Buhl) Bronchiektaſien führte; in zwei Fällen konnte auch bedeutende Hypertrophie mit maſſenhafter Zunahme der interlobulären, und circulären, peribronchialen, glatten Muskelemente beobachtet werden (Muskel Cirrhoſe). Oedem und Emphyſem der Lunge war ſelten vorhanden. Croupöſe Pneumonie kam nur in einem Falle, circumſcript auch in Nähe käſiger Infiltration zur Beobachtung. Von reiner Lungentuberkuloſe — wie ſie Siedamgrotzky beſchreibt — war nur ein Fall zu verzeichnen, gepaart mit Perlſucht der Pleura und der Bronchialdrüſen. Käſige Pneumonie und Tuberkuloſe war in den 25 Fällen nur 11mal nachzuweiſen, der tuberkulöſe Prozeſs in den Lungen betrug demnach nur etwa 44%. Wir ſehen, daſs Siedamgrotzky mit Recht betont, daſs in den meiſten Fällen der Ausdruck Lungentuberkuloſe gar nicht paſst. Geſellt ſich die Tuberkuloſe zu den deſtruktiven, entzündlichen Formen der Lunge, ſo haben wir den höchſten Grad der Lungenerkrankung beim Rinde. In den Fällen, wo wir Lungentuberkuloſe fanden, waren die Lungen faſt ſtets im Stadium hochgradiger Verkäſung und iſt es nicht zu leugnen, daſs die Tuberkeleruptionen ſtets in der Nähe friſcher, käſiger Infiltrationen nachzuweiſen waren. Von miliaren Knötchen bis zu Hanfkorn- und Erbſen-Größe fanden ſie ſich in nicht zu zahlreicher Weiſe theils diffus, theils conglomerirt in lufthaltiges Lungengewebe, beſonders in das interalveoläre Gerüſte, aber auch häufig in die Wandung kleinerer und größerer Bronchen und in die Umgebung von Gefäſsen eingeſtreut. Die Tuberkel im Lungengewebe übten auf das umgebende Gewebe entſchieden entzündlichen Reiz aus, indem ſich daſſelbe ſtets kleinzellig infiltrirt zeigte. In der Bronchialwandung waren ſie ſtets von vermehrtem Bindegewebe umgeben, welches ſich ebenfalls kleinzellig infiltrirt zeigte. Die

Tuberkel waren häufig central verkalkt und liefsen nur an der Peripherie zelligen Bau mit ſparſamen Rieſenzellen erkennen; andere dagegen zeigten auffallenden fibro-ſarkomartigen Bau, mit ſchönen Rieſenzellen. Während die käſige Pneumonie trotz hochgradigen Zerfalles und Durchbruches in die Bronchen wenig Einfluſs auf die Bronchialſchleimhaut ausübte, ſahen wir bei der Tuberkuloſe der Lungen faſt ſtets Tracheal- und Bronchialtuberkuloſe in Begleitung von tuberkulöſen Anätzungsgeſchwüren der Schleimhaut auftreten. In einem Falle hatte Trachea und die gröfseren Bronchen ein Reibeiſen ähnliches Ausſehen, mit hochgradigem tuberkulöſen Zerfall der Schleimhaut bis auf die Muskularis.

Siedamgrotzky's Eintheilung der Lungen-Affektionen perlſüchtiger Rinder in drei grofse Gruppen

I. Käſige Pneumonie;
II. Eigentliche Lungentuberkuloſe, Miliare, diſſeminirte Tuberkuloſe;
III. Käſige Pneumonie und ſekundäre Tuberkuloſe

läſst ſich demnach ſehr wohl auch bei dieſen Fällen anwenden. Nur glaube ich, daſs »Käſige Pneumonie« allein als Diagnoſe nicht die Erſcheinungen in den Lungen zuſammenfaſſen kann. Denn ſehen wir auch in dem käſigen Prozeſs makroskopiſch das Lungengewebe vollſtändig aufgegangen, ſo finden wir doch mit dem Mikroskop, wie in dem noch beſtehenden, umgebenden Gewebe die akute Infiltration conſtant weiterſchreitet, und vom ſubakuten bis chroniſchen Stadium alle Uebergangsformen der Desquamativ-Pneumonie bis zum letzten Stadium der Cirrhoſe zu finden ſind. Und dann iſt doch in vielen zur Schlachtung kommenden Fällen das akute und ſubakute endzündliche Stadium noch bedeutend höher vorhanden als das Endprodukt desſelben, die käſige Pneumonie. Wir ſehen demnach in der käſigen Pneumonie nur das Endreſultat des akuten entzündlichen Prozeſſes, für welchen Ausgang der anatomiſche Bau der Rindslunge beſondere Dispoſition zu bieten ſcheint. Es wäre demnach

vielleicht beſſer, von »Entzündlicher deſtructiver Affektion der Lunge mit oder ohne Ausgang in käſige Pneumonie« zu ſprechen. In vier Fällen habe ich, wie ſchon erwähnt, eigenthümliche, groſse, dunkeltingirte Zellen in maſſenhafter, unregelmäſsiger Anordnung gefunden; die Lungenerkrankung war entzündliches Infiltrat mit Ausgang in käſige Pneumonie, dreimal von miliarer Tuberkuloſe der Lunge begleitet. Die Thiere waren bis auf eines ausgewachſen. Die Zellen finden ſich in interlobuläres, interalveoläres und das die Bronchen und gröſsere Gefäſse umgebende und beginnendes oder höheres Stadium von Cirrhoſe zeigende Bindegewebe eingeſtreut, und zwar in maſſenhafter Zahl in der Nähe käſiger und tuberkulöſer Herde. Die Form der Zelle iſt eine rund-ovale, ihr groſser mit mehreren Kernkörperchen verſehener dunkler Kern füllt faſt die ganze Zelle aus und läſst nur einen geringen Saum an zwei gegenüberliegenden Stellen erkennen; das Protoplasma iſt feinkörnig getrübt, auch dunkel gefärbt. Nur bei Färbung mit Bismarkbraun und Saffranin kamen die Zellen zum Vorſchein und nur bei den erwähnten vier Fällen; mit Bismarkbraun waren dieſelben weniger intenſiv tingirt, lieſsen jedoch den Bau beſſer erkennen als die mit Saffranin, dagegen färbten ſie ſich mit letzterem tief dunkel und hoben ſich bei ſchwacher Vergröſserung maſſenhaft von dem Geſichtsfelde in bindegewebige Züge eingeſtreut wie fein körniges, ſchwarzes Pigment ab. In einem Falle, in welchem die Zellenanhäufung beſonders ſtark war, fanden ſich dieſelben nicht nur im Bindegewebe, ſondern ſogar in der Wand der Blutgefäſse und ſelbſt in der Schleimhaut eines quer getroffenen Bronchus bis in das Epithel hinein (Taf. II, Fig. 1; Taf. III, Fig. 2). Sie ſind entſchieden identiſch mit den von Ehrlich[1]) in ſeinem »Beitrage zur Kenntniſs der granulirten Bindegewebszellen etc.« beſchriebenen Maſtzellen. Ehrlich theilt nicht die Anſicht Waldeyers,

[1]) Archiv für Anatomie und Phyſiologie. Phyſiologische Abtheilung.

dafs die grobgranulirten Zellen, welche an den verfchiedenften Stellen des lockeren Bindegewebes vorkommen, mit den Bildungszellen des Embryonalkörpers, der Hodenzwifchenfubftanz etc., Glieder einer Kette feien. Er trennt vielmehr die im Bindegewebe nachweisbaren Elemente unter dem Namen »granulirte Zellen« ab, da fie fich in bafifchen Anilinfarben lebhaft färben, was die übrigen Waldeyer'fchen »Plaftenzellen« nicht thun. Es fcheint dem Verfaffer, dafs diefe Zellen die Neigung haben, fich befonders an den Stellen zu localifiren, an denen das Bindegewebe fich gegen irgend welche präformirte Fläche oder Röhre abfetzt. Pathologifche Befunde geben den Nachweis, dafs fich die »granulirten Zellen« aus den fixen Bindegewebszellen entwickeln, wenn diefelben in gefteigerten Ernährungszuftand verfetzt werden. Als Produkte der Mäftung der Bindegewebszellen könnte man fie auch als »Maftzellen« bezeichnen. Diefelben follen fich nach Bonnet phyfiologifch auch beim Kalbe vorfinden, aber auch nur bei manchen Thieren. Das Auftreten jedoch in folcher Menge, und hauptfächlich oder nur in der Umgebung der käfigen oder tuberkulöfen Prozefse und ihr Fehlen in allen normalen Lungenpartieen, ift fo eigenthümlich, dafs ihr Vorhandenfein jedenfalls mit der entzündlichen Erfcheinung in Zufammenhang gebracht werden mufs. Ihr Auftreten im Bindegewebe läfst fie mir als in Folge des entzündlichen Reizes befonders entwickelte Bindegewebszellen erfcheinen. Eine gewifse Aehnlichkeit mit den von Virchow[1]) befchriebenen Zellen, welche als erfter Beginn der Riefenzelle beim Rinde fich im wuchernden Bindegewebe aus vergröfserten Bindegewebskörperchen mit vergröfsertem Kerne und getheilten Kernkörperchen bilden follen, ift nicht zu leugnen, doch bei dem maffenhaften Auftreten der Zellen und den fo fparfamen Riefenzellen fehr unwahrfcheinlich, dafs es diefelben find. Was die Lokalifation des krankhaften

[1]) Virchow's Archiv. B. 49. P. 47.

TABELLE II.

der Localisation der Erkrankungen.

25 Fälle.



Vorder Lappen u. vordere Partieen.

Mittel Lappen u. mittlere Partieen.

Hinter Lappen u. hintere Partieen.

Prozeſses in den Lungen anlangt, ſo iſt aus der Tabelle II erſichtlich, daſs im Allgemeinen eine ziemlich gleiche Verbreitung der Erkrankung vorhanden war, daſs jedoch die mittleren und hinteren Partieen, wie auch Siedamgrotzky angibt, beſonders von dem krankhaften Prozeſse ergriffen waren, Bezirke, welche die Sekretionsausſcheidung erſchweren und durch ihre Lage den beſten Angriffspunkt bilden.

Auf Grund meiner Unterſuchungen bin ich demnach zu folgendem Schluſs gekommen. Die Lungenaffektion bei mit Perlſucht behafteten Rindern iſt in einer groſsen Anzahl von Fällen unabhängig von der tuberkulöſen Erkrankung der ſeröſen Häute und iſt ein deſtructiver, entzündlicher Prozeſs (Desquamativ-Pneumonie uud Lungen-Cirrhoſe in allen Stadien), welcher bei raſcher, poliferirender, entzündlicher, interſtitieller und parenchymatöser Zellbildung und Abſtoſsung des Alveolenepithels, dem anatomiſchen, disponirenden Bau der Rindslunge und dem Stagniren des Bronchialſekretes beſonders zu raſchen nekrotiſirenden, käſigen Zerfall führt. Die lobuläre Form und der Sitz der Erkrankung in direkter Umgebung der Bronchen iſt vorherrſchend und ſind dieſelben ſtets ſtark in Mitleidenſchaft gezogen. Iſt der entzündliche Prozeſs von tuberkulöſer Neubildung begleitet, ſo zeigt ſich dieſelbe in der Form miliarer und gröſserer Knötchen in der Umgebung friſcher, käſiger Herde in lufthaltiges Lungengewebe oder in die Wand der Bronchen eingelagert und ſtets jüngere Form als der vorhandene, entzündliche Prozeſs der Lunge. Tuberkuloſe der Pleura war in faſt allen Fällen vorhanden und kann dieſelbe eine primäre, idiopathiſche, unabhängig von einem deſtructiven Lungenprozeſse, oder eine ſekundäre, deuteropathiſche, abhängige in Folge der Lungenerkrankung ſein. Doch iſt zu conſtatiren, daſs wenn auch die Eruption der Perlknoten der Pleura beſonders an Stellen der Lungen, in welchen hoch entwickelte, käſige Herde vorhanden, zu beobachten war, doch nur Pleuratuberkuloſe bei ſonſt ganz normaler Lunge

zu finden war und anderſeits gerade bei dem hochgradigſten Falle käſiger Lungen-Infiltration und Tuberkuloſe die Pleuraperlknoten fehlten.

Das cauſale Moment der Lungenaffektionen iſt durch Koch's Entdeckungen bereits gegeben. Es ſind kleinſte Organismen, Bacillen, welche in das Lungengewebe ihren Eingang finden und die Veränderungen erzeugen. Wie beim Menſchen, ſo muſs aber auch hier die Dispoſition gegeben ſein und iſt auch vorhanden durch den anatomiſchen Bau der Rindslunge, durch die mangelhafte Reſpiration und Expectoration von zur Stallruhe verdammten Thieren, eventueller ſchlechter Ernährung und Verunreinigung der Luft. Beſonders beim Rinde iſt zum Stagniren des Sekretes bei einem Bronchialkatarrh Gelegenheit geboten und eine Bronchitis wird in den meiſten Fällen das urſächliche und Anfangsmoment der ganzen Erkrankung bilden. Dieſelbe kann bei Stagnation des Sekretes ſehr leicht eine ſekundäre Betheiligung der nicht ventilirten und Sekret aſpirirenden Lungenpartieen, Desquamativ-Pneumonie, ſekundäre Cirrhoſe bei maſſenhafter, entzündlicher Zellbildung im Gewebe und in der Umgebung der Bronchen herbeiführen, bis das Gewebe gewiſſermaſsen in ſich ſelbſt erſtickt und zerfällt. Das eitrig-käſige Sekretionsprodukt ſoll in einem gewiſsen Flüſſigkeitsſtadium beſonders infektiös wirken und wäre es denkbar, daſs es den Nährboden für die Pilzorganismen bildet, welche von hier aus in die Umgebung der Herde geſchleppt zur miliaren Tuberkeleruption Veranlaſſung geben. In den Rieſenzellen ſollen ja nach Koch dieſelben conſtant zu finden ſein.

Der Gefahr, welcher man durch den Genuſs ſolcher Thiere, beſonders der Milch, ausgeſetzt iſt, wurde ſchon an anderer Stelle oft erwähnt. Durch die Einrichtung allgemeiner, controlirter Schlachthäuſer in den gröſseren Städten iſt jedenfalls die Gefahr der Infektion durch den Genuſs geſchlachteter kranker Thiere beträchtlich vermindert worden. Was die Gefahr betrifft, welche die Milch Lungenkranker und perlſüchtiger Rinder

für den Menſchen bietet, ſo wird ſich dieſelbe nur durch genaue, wiederholte Controle der Geſundheitsverhältniſse des Viehſtandes beſchränken laſſen. Daſs die Lungenaffektion bei mit Perlſucht behafteten Rindern wohl eingehender Beachtung werth iſt, ergibt ſich auch aus der Unterſuchung dieſer wenigen Fälle, und daſs dieſelbe wohl geſchieden werden muſs von der ſie begleitenden Perlſucht, für welche durch die vorhandene Lungenaffektion und bei einer jedenfalls allgemeinen Kachexie und Widerſtandsunfähigkeit für den Einbruch der die Perlſucht hervorrufenden Bacillen Thür und Thor geöffnet ſein wird.

Zum Schluſse kann ich nicht umhin, Herrn Profeſſor Bollinger für ſeine liebenswürdige thätige Unterſtützung, welche es mir allein ermöglichte in meiner Vaterſtadt während meines Urlaubes zu promoviren, meinen beſten Dank zu ſagen.

Erklärung der Tafeln.

Taf. I, Fig. 1. Schnitt durch normales Lungengewebe, welches den regelmäfsigen Bau und den kleinen Umfang der Rindsalveolen gut erkennen läfst. Das alveoläre Gewebe iſt breit, ſtark entwickelt. — Schwache Vergröſserung.

(Färbung mit Shakespeare und Noris.)

Taf. I, Fig. 2. Schnitt durch die Umgebung eines kleinen, ſubpleuralen Knoten und feinſte Bronchenſtämme. Friſche bindegewebige Peribronchitis. Der quer getroffene Bronchus iſt in der Mitte mit Eiterzellen gefüllt. Das Epithel des Bronchus iſt gut erhalten. Derſelbe iſt umgeben von friſchen, dichtgedrängten Bindegewebszellen; dieſelben ſind in der Zeichnung zu ſchematiſch dargeſtellt und zeigen mehr epithelialen Charakter. Die Kernfärbung war ſehr deutlich ausgeſprochen.

(Färbung mit Shakespeare und Noris.)

— Fall II. —

Taf. II, Schnitt durch cirrhotiſches Lungengewebe in Umgebung eines ſubpleuralen, käſigen Knoten. Die Alveolen vollſtändig obliterirt, überall ſtark entwickeltes, interalveoläres Bindegewebe, welches die Lungenſtructur kaum mehr erkennen läfst. In dasſelbe diffus eingeſtreut maſſenhafte Maſtzellen, die tiefdunkel gefärbt von dem anderen Gewebe ſtark abſtechen.

(Färbung mit Saffranin.)

— Fall II. —

Taf. III, Fig. 1. Schnitt durch dieſelbe Stelle wie bei Taf. II, Fig. 2. Achtfache Loupenvergröſserung. Zeigt dreierlei Bilder, welche durch interlobuläres Bindegewebe getrennt

ſind. a) Vollſtändig normales, geſundes und b) friſch zellig infiltrirtes Lungenläppchen mit theilweiſer Verkleinerung und Verſchluſs der Alveolen, getrennt durch einen breiteren interlobulären Bindegewebszug von c) mit theils diffuſen, theils conglomerirten, miliaren Tuberkeln friſch infiltrirtem Lungengewebe; die nächſte Umgebung der Tuberkel iſt entzündlich infiltrirt, ſonſt lufthaltig.

(Färbung mit Shakespeare und Noris.)

— Fall VII. —

Taf. III, Fig. 2. Weiterer Schnitt von demſelben Präparate wie Fig. I. Maſtzellen in diffuſer Menge, tiefdunkel gefärbt, in cirrhotiſches, verdichtetes Lungengewebe mit obliterirten Alveolen eingeſtreut und bis in die ſtark verdickte Wandung eines Blutgefäſses, die Schleimhaut eines quer getroffenen, bronchiektatiſchen Bronchus und deren Epithelschichte hinein zu verfolgen. Geringe Pigmentbildung an einer Stelle.

(Färbung mit Saffranin.)

— Fall VII. —

TAFEL I.

Fig. 1.

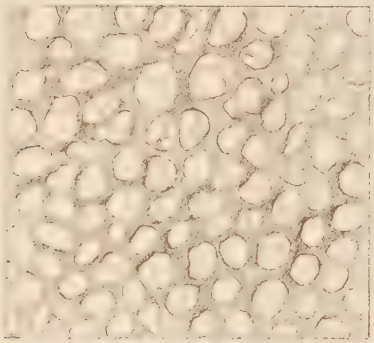

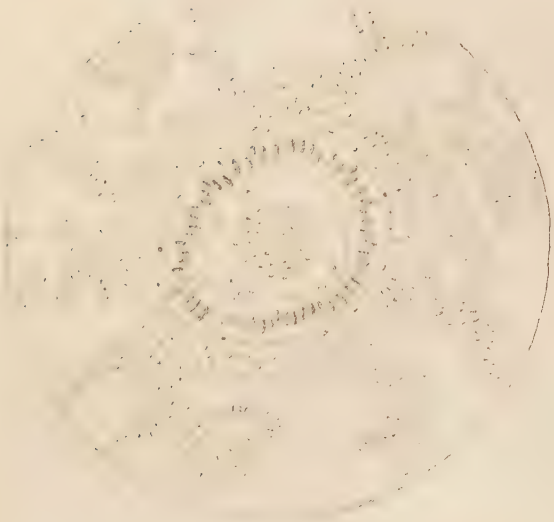

Fig. 2.

TAFEL II.

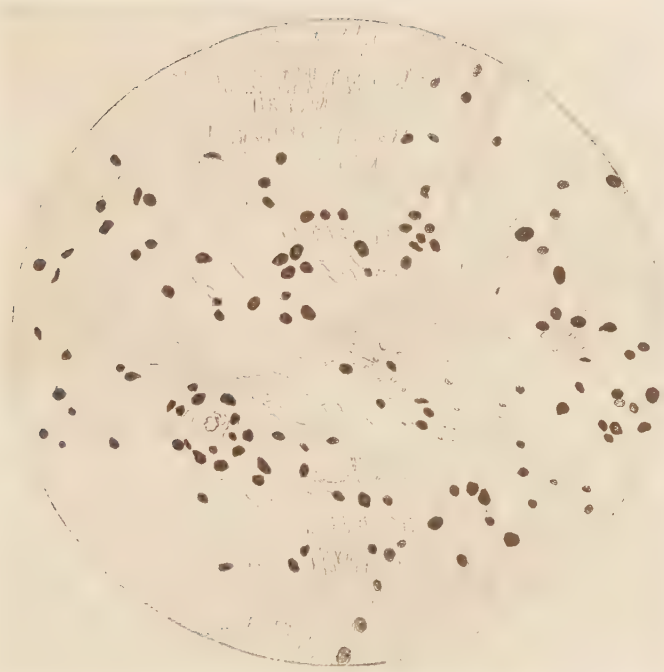

TAFEL III.

Fig. 1

Fig. 2.

1.50